

Anamnesis

VITREORETINALNA KIRURGIJA > ŠTANFEL

RAZGOVOR > LUCIJA SVETINA

***SUTURE
FOR THE FUTURE***

Anamnesis



UREDNIŠTVO (na slici): Max Otto, Luisa Beschen, Damir Tolić, Borna Kufner, Ivan Prigl, Klara Đambić, Lorena Stanojević, Franciska Čurčić, Adrian Borna - Bašić, Filip Janković, Vanessa Lukas, Helene Marie Heuchert, Karla Bodakoš, Ana Prica, Antonia Mišić, Barbara Veselovac, Petra Guljaš

Anamnesis

IMPRESSUM

STUDENSKI ČASOPIS „ANAMNESIS”

Medicinski fakultet Osijek
Ulica Josipa Huttlera 4, 31 000 Osijek, Hrvatska

GLAVNA UREDNICA

Ana Prica

ZAMJENIK GLAVNE UREDNICE

Ivan Prigl

ZNANOST I INOVACIJE

Adrian Borna Bašić, Klara Đambić, Borna Kufner

STIL ŽIVOTA

Petra Guljaš

STUDENSKESKE AKTIVNOSTI

Karla Bodakoš, Lorena Stanojević

FOTOGRAFIJA

Vanessa Lukas, Barbara Veselovac

GRAFIKA

Antonia Mišić

STUDENSKI ZBOR

Luka Medić

LEKTORIRANJE

Filip Janković, Helene Marie Heuchert

PRIJEVOD (NJEMAČKI JEZIK)

Damir Tolić, Franciska Ćurčić, Stjepan Ištvančić,
Luisa Beschen, Luka Grbešić

ALUMNI

Matea Zidar, mag. med. lab. diag.

NASLOVNICA

Vanessa Lukas, Barbara Veselovac

KONTAKT

anamnesis.mefos@gmail.com

KAZALO

2 UREDNIŠTVO

5 RIJEČ GLAVNE UREDNICE

Život teče kroz „produženi šav”

6 UVODNA RIJEČ

doc. dr. sc. Krunoslav Šego, dr. med. • prof. dr. sc.
Saša Rašan, dr. med.

10 U FOKUSU

EKC • Odontogene ciste čeljusti • Uporaba
autolognog dentinskog grafta • Anesteziološki
postupci u perioperacijskom razdoblju: povratna
karta & siguran let

23 ZNANOST I INOVACIJE

KIRURGIJA KAO POZIV

izv. prof. prim. dr. sc. Suzana Matić, dr. med.

MEDICINA KAO POZIV

doc. prim. dr. sc. Melita Vukšić Polić, dr. med. • dr.
sc. Vjekoslav Kopačin, dr. med. • Mia Damašek,
dr. med.

ŽENE U ZNANOSTI

dr. sc. Lucija Svetina, dr. med.

Marija Štanfel, dr. med.

INOVACIJE

Uloga 3D ispisa u kirurgiji glave i vrata

PARTNERSKI KONGRESI

47 STIL ŽIVOTA

Celijakija • Udruga Malih Dijabetičara • Šetnja
kroz prirodu na recept

58 STUDENSKI ŽIVOT

Za stolom sa Brankom Šegom • CMLDSA
PUTOPISI

Maroko

SEKCIJA ZA KIRURGIJU

STUDENSKI TEKSTOVI

Filip Šimić • Karlo Krstić • Marta Andrijić

71 ANAMNESIS ALUMNI

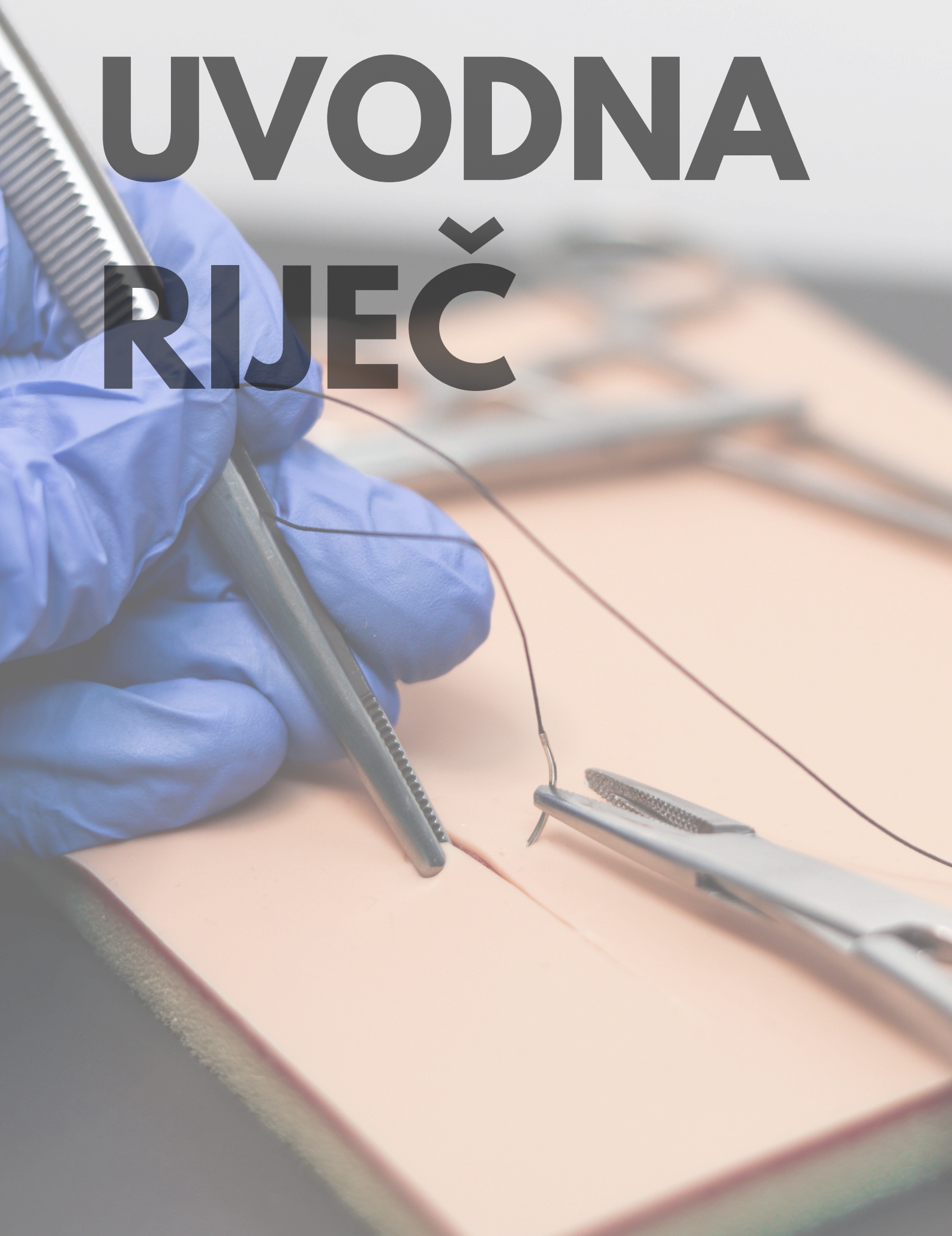
Znanstvene metode u kirurgiji

74 PARTNERI I SPONZORI

USD M Floss Osijek • Medicinar • NeuRi • Puls

85 ANAMNEZA

UVODNA RIJEČ





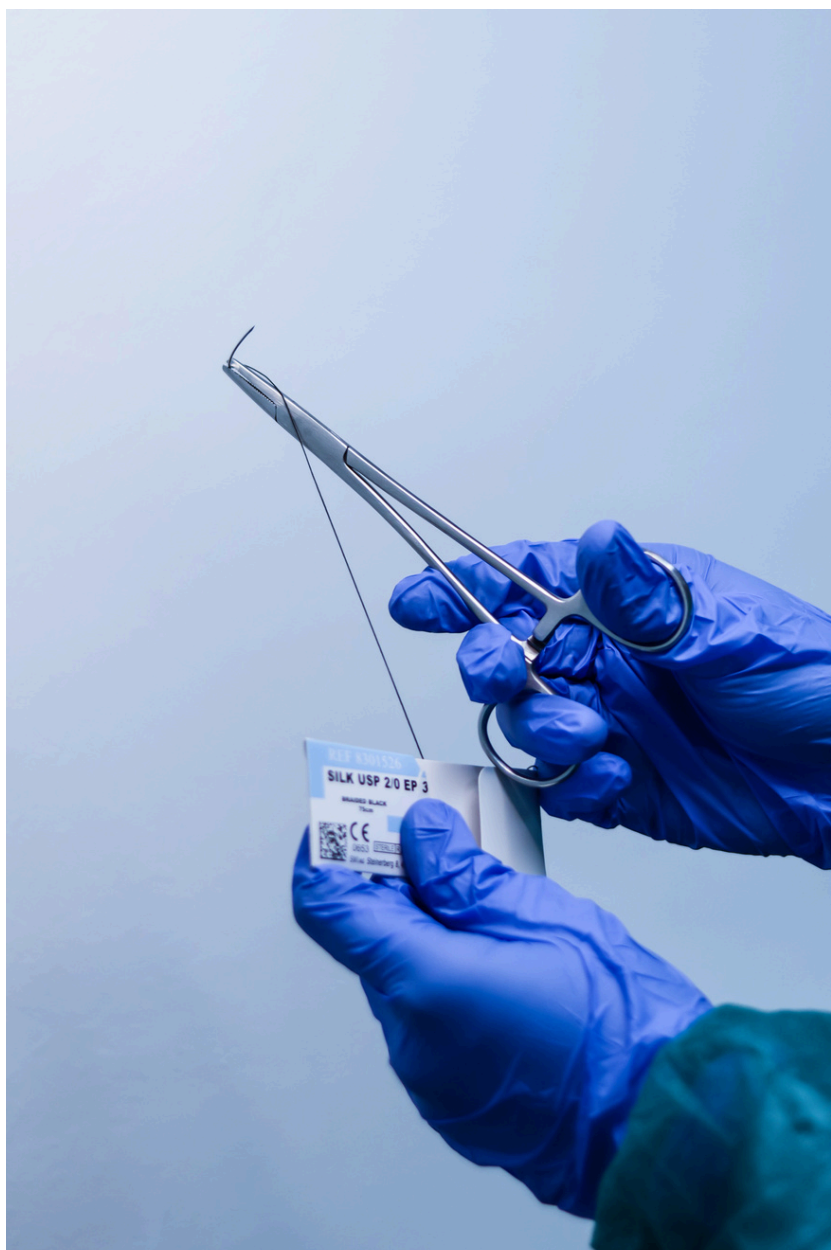uvodna riječ glavne urednice

ŽIVOT TEČE KROZ „PRODUŽENI ŠAV”

U narodu se govori da odjeća ne čini čovjeka. Ipak, spretne ruke čine majstora. Jednako kako baletani moraju provježbati rutinu prije izvedbe „Orašara”, bez obzira što istu koreografiju ponavljaju svake zime, tako vježbaju i kirurzi. Svaki pokret i svaki šav mora imati svoju svrhu. Čak i velikani kirurgije ponavljaju „građivo” prije svake operacije. No, kako spojiti umjetnost i kirurgiju? To je lako! Zamislimo to kao film u kojem su i baletan i kirurg u ulozi redatelja i glumca; mora se naučiti scena te se nakon toga izvede kako je zamišljeno. Dijalozi se možda neće odmah sjetiti ili scena neće izgledati kako je predviđeno, ali se uz vježbu i suradnju dođe do sinkronizacije. Iz perspektive studenta, svaki odlazak u kiruršku salu doima se kao nešto iz prethodno spomenutog filma; izvan realnosti i dohvata. Postavlja se drugo pitanje: kako naučiti „zanat”? Jednako kao što se film gleda u kinu ili scenarij piše za produkciju: promatranjem, razmišljanjem i, prvenstveno, ponavljanjem naučenog i učenjem novog.

Stoga, operite se i uputite se u našu uredničku salu!

Ana Prica,
glavna urednica



uvodna riječ

KIRURGIJA

Autor: doc. dr. sc. Krunoslav Šego, dr. med.

Čitavo ljudsko znanje, sav napredak, sva nazadovanja, svi uspjesi, svi neuspjesi, sve, ali baš sve, posljedica je tri stvari: onoga što je bilo prije nas, našeg sadašnjeg rada i naših projekcija i vizije onoga što će se događati kasnije. Nikada ne smijemo zaboraviti naše prethodnike i sve ono što su oni učinili za razvoj naše struke. Nikada ne smijemo zanemariti svoj sadašnji osobni i timski napredak i moramo učiniti sve što je u našoj moći da svakim danom budemo što bolji u svojoj struci. Na kraju, nikada ne smijemo zaboraviti ni ono što dolazi nakon nas. Posebno ljude, naše mlađe kolegice i kolege jer su oni ti po kojima će nas prosuđivati. Osim toga, gledajmo to i sebično: oni će i mene, vas, sve nas, jednom liječiti. Stoga nesebično dajte sve što znate mlađima od sebe.

Medicina je spoj znanosti i medicinske vještine. Ona je prije svega znanost jer u temelju svih naših odluka leži neki znanstveni dokaz. Osim toga, medicina je jedno izrazito široko područje koje se kontinuirano razvija: dijagnostika, terapija i kompletna zdravstvena skrb „prima” nova znanja. Kompletna medicinska literatura sve je šira, a sva znanja su sve dostupnija. Bolesnici su svjesni tog napretka te su i njihova očekivanja sve veća. Zato je nužno da svi članovi tima koji sudjeluje u liječenju budu sve informiraniji, educiraniji i empatičniji. To zahtijeva učenje, strpljenje i disciplinu.

Baš u tom odnosu prema „znanstvenom” i „zanatskom” dijelu liječničkog posla svatko od nas odabire ono što mu od te široke palete medicinskih poslova najviše osobno odgovara. Nikada ne treba pasti u zamku i omalovažavati neku medicinsku granu. Sve su jednako važne jer sve imaju isti uzvišeni cilj: pomoći čovjeku.

One nisu sve jednako teške, jednako zahtjevne. Nemaju sve istu razinu osobne odgovornosti. To je istina. Ali i ta istina ima i drugo lice: ono što je nekome lako, drugome je teško i obrnuto.

Ista načela vrijede i za područje kirurgije. Kirurg nikada ne završava svoju edukaciju. Nikada. Sa svakom operacijom kirurg postaje sve iskusniji, spretniji i sinkroniji u radu. Svako novo iskustvo, novo znanje, nova operacija čini nas boljima, sretnijima.

Često vidim da se studenti ili mlađe kolege „boje” kirurgije. Misle da nisu dovoljno spretni, da jednostavno ne mogu manualno izvesti neki kirurški zadatak. To jednostavno nije točno! Ne postoji niti jedna operaciju koju bilo koja prosječno vješta osoba ne bi mogla izvesti (mislim na manualnu sposobnost). Naime, kirurgija nije stvar vještine (naravno da vještina jako olakšava). Ona je u prvom redu stvar „glave”, osobne odluke da nešto želim, hoću i mogu naučiti, osobne odluke da se želim uhvatiti u koštac s nekim kirurškim problemom, stvar motivacije, stvar čvrstoće karaktera da se unatoč svim problemima „baš ja, sada i ovdje, želim time baviti. Želim obaviti baš tu operaciju i operirati baš tog bolesnika”. Zvuči malo sebično i djetinjasto, zar ne? Ali ona osoba koja to u sebi nema, bolje da se ne bavi kirurgijom. Manualna vještina? Ma to se sve svlada. Ako sam mogao ja, onda može bilo tko. Vjerujte!

Kardiokirurgija, kojom se ja bavim, uska je grana kirurgije. Mi se ne bavimo nikakvom dijagnostikom. Mi samo operiramo bolesnike. Čista kirurgija. Ništa osim kirurgije. Mi smo pravi „fah idioti” (nadam se u dobrom smislu). Ne znamo raditi ništa osim operirati srce. Ništa drugo. Ne samo u medicini, nego i u životu. Ništa. Samo

kirurgija. I to samo velike operacije. Nema „malih” operacija. Nema kratkih. Kad zamišljam svoj posao, njegovu esenciju – uvijek ista slika: operacijska dvorana, usko vidno polje... Operacija.

Kako znati jeste li za taj posao? Ne znam. Nisam ni ja znao. Uopće nisam znao u što se upuštam. Ali sam želio. Bio sam motiviran. Uporan. Dosadan. I sada isto ne znam. Iskreno, ne znam. Kažu da se čovjek svakog dana preispituje. I ja se preispitujem. Ali sam i dalje motiviran, uporan, dosadan, sretan nakon svakog uspjeha, nakon svake nove operacije (ovaj tekst pišem nakon uspješne operacije postinfarktne rupture ventrikulskog septuma), ali i nesretan nakon svakog neuspjeha. Eto, ako imate tu sposobnost da se iza svakog neuspjeha dignete i budete još bolji, onda ste za kirurgiju...

Ali, zar to ne vrijedi za sve u životu? Vrijedi.

Zbunjujuće, zar ne?

Eto, opet sam na početku. Život... Medicina... Nedjeljivo. Neprocjenjivo iskustvo pomaganja ljudima. Vidjet ćete.

Ne bojte se ničega.



uvodna riječ - životopis

doc. dr. sc. Krunoslav Šego, dr. med.

OBRAZOVANJE

Svibanj 2013. Obranjena doktorska disertacija „Procjena kasnih posljedica liječenja penetrantnih ratnih ozljeda prsnog koša“
Travanj 2008. Položen subspecijalistički ispit iz kardijalne kirurgije
Svibanj 2005. Položen specijalistički ispit iz opće kirurgije
Ak. god 2000./2001. Upisan znanstveni poslijediplomski studij na Medicinskom fakultetu u Osijeku
Srpanj 2000.. Položen državni ispit za doktore medicine
Listopad 1991. - srpanj 1998. Medicinski fakultet u Osijeku
1987. - 1991. Matematička gimnazija u Osijeku

RADNO ISKUSTVO

Travanj 2022. Predstojnik klinike za kirurgiju KBC Osijek
Rujan 2020. Zamjenik ravnatelja KBC Osijek
Listopad 2019. V oditelj Odjela za kardijalnu kirurgiju KBC Osijek
Travanj 2015. Izbor u naslovno znanstveno-nastavno zvanje docenta
Srpanj 2013. Izbor u naslovno suradničko zvanje višeg asistenta
Veljača 2010. Izbor u naslovno suradničko zvanje asistenta
Listopad 2007. Liječnik specijalist na Odjelu za kardijalnu kirurgiju KBC Osijek
Svibanj 2005. Liječnik specijalist na Klinici za kirurgiju KBC Osijek
Listopad 2000. Liječnik specijalizant na Klinici za kirurgiju KBC Osijek
1998.-2000. Pripravnički staž u KBC Osijek

OBJAVLJENI RADOVI

a) indeksiranu u CC-u

1. Dulić G, Čandrić K, Blažeković R, Šego K, Gašparović H, Šarić G, Čandrić-Kalajdžić J. Pulmonary embolism caused by a migrated gunshot projectile. Coll. Antropol. 2007;2:629-631.
2. Čandrić K, Šego K, Kovačić B, Gašparović H, Dulić G, Pinotić K. Abdominal angina caused by cincing of the superior mesenteric artery. Coll. Antropol. 2008;4:1271-1273.
3. Šego K, Dulić G, Ugljen R, Lekšan I, Ivanović M, Šego T, Ištvančić T. The outcome of the surgical treatment in the patients with the penetrating chest wounds. Coll. Antropol. 2009; 2:593-597.
4. Ugljen R, Blažeković R, Šego K, Dulić G, Lekšan I, Gotovac N. First Quadricuspid Aortic Valve to Be Reported in Croatia. Coll Antropol. 2013; V ol. 37 Issue 1:285-287.
5. Požgaj Z, Dulić G, Šego K, Bražeković R. Live *Dirofilaria immitis* found during coronary artery bypass grafting procedure. Eur J Cardiothorac Surg. 2014 Jul; 46(1):134-6.
6. G, Požgaj Z, Pinotić K, Šego K, Selthofer R, Rončević I. Rare case of multiple aneurysms with rupture of the deep femoral artery aneurysm. Dulić Ann Vasc Surg. 2015 Aug 25. pii: S0890-5096(15)00634-2. doi: 10.1016/j.avsg.2015.07.010. [Epub ahead of print] PMID: 26318555
7. Simundić T, Zibar L, Šego K. Everolimus and papillomavirus lesions in female renal transplant recipient: A case report Gynecol Oncol Rep. 2018 Jun 4;25:63-64. doi: 10.1016/j.gore.2018.06.001. eCollection 2018 Aug. PMID:29928683
8. Šego K, Mikleušević A, Dulić G, Barišić S, Rimac M. Floating Tumor of the Aortic Arch: A Case Report. Heart Surg Forum 2022 Jun 22;25(3):E456-E458. DOI:10.1532/hsf.4709 PMID:35787752

b) indeksirani u drugim bazama podataka (Medline, Science Citation Indeks Expanded (Sci Search), Juornal Citation Reports/Science Edition, EMBASE (Experta Medica), Scopus, EBSCO)

1. Kristek J, Šego K, Has B. Surgical treatment of patients with penetrating chest injuries sustained in war. Med Glas Ljek komore Zenicko-dobojskog kantona 2012; 9(1):56-60.
2. Divković D, Kvolik S, Sipl M, Šego K, Pusešić S, Rakipović-Stojanović A, Kovacic B. A successful early gore-tex reconstruction of an abdominal wall defect in a neonate with Cantrell pentalogy: a case report and literature review. Clin Case Rep. 2015 Jan;3(1):19-23. doi: 10.1002/ccr3.137. Epub 2014 Sep 15.
3. Mirat J, Alfirević I, Barišić S, Bernat R, Biočina B, Čorić V, Medved I, Šego K, Unić D, Vojković J. Bolesti aortnog zaliska u Hrvatskoj u 2014. godini i njihovo liječenje. Aortic Valve Diseases in Croatia in 2014 and Their Treatment Cardiol Croat. 2015;10(5-6):126-128. DOI: <http://dx.doi.org/10.15836/ccar.2015.126>
4. Baraban V, Maričić L, Šego K, Dulić G, Sušić L. Pomična tvorba trikuspidalnog zaliska u ovisnice o intravenoznim drogama. Mobile mass on the tricuspid valve in an intravenous drug abuser. Cardiol Croat. 2016;11(10-11):476-477. DOI: <http://dx.doi.org/10.15836/ccar.2016.476>

uvodna riječ

ORTOPEDIJA

Autor: prof. prim. dr. sc. Saša Rapan, dr. med.

Osobita mi je čast što ste me kontaktirali oko izlaska novog broja vašeg časopisa i ugodno sam iznenađen kvalitetom prethodna dva.

Osteoporoza je tiha epidemija i najčešća metabolička bolest kostiju. Prijelomi kostiju najozbiljnija su komplikacija osteoporoze, a najčešći su na trupovima kralježaka, kuku, podlaktici i zdjelici.

Istovremeno se u populaciji javljaju i degeneracijske bolesti zglobova kao i sarkopenija, koje nažalost doprinose sve većem broju padova, a time i lomova krhkih osteoporotičnih kostiju. Procjenjuje se da u svijetu oko 5% bijelog stanovništva starijeg od 50 godina i oko 70% starijeg od 80 godina ima osteoporozu.

U Hrvatskoj, u ispitivanju koje se temeljilo na UZV dijagnostici, osteoporoza je utvrđena u 38,6% ispitanika, a osteopenija u 45,4% ispitanika, od kojih su 95,2% bile žene, prosječne dobi od 60 godina.

Rizični čimbenici mogu se podijeliti u nekoliko skupina; one na koje možemo i one koje ne možemo utjecati.

Tako na životnu dob i genetiku nemamo nikakav utjecaj, ali zato na životne navike, prehranu, kretanje i liječenje drugih bolesti možemo utjecati. Utjecaj pojedinog rizičnog faktora ovisi o životnoj dobi u kojoj se pojavljuje. Žena su znatno rizičnija skupina za razvoj osteoporotskog loma, prvenstveno zbog gubitka estrogena koji se javlja iznad 50. godine. Ni muškarci nisu pošteđeni svega ovoga, ali se te promjene zbivaju kasnije i nešto sporije. Prehrana je vrlo bitna i dokazano je da osobe koje unose dovoljno kalcija i vitamina D imaju do 30% manji rizik nastanka osteoporotskog prijeloma.

Izlaganje suncu u ljetnim mjesecima također je vrlo bitno, a u jesen i zimu trebalo bi uzimati nadomjestak vitamina D peroralno. Tjelesna aktivnost jednako je važna, ako ne i važnija za razvoj i očuvanje koštane mase, prvenstveno broja i mase koštanih trabekula koje sprječavaju nastanak loma. Ovaj gubitak izrazito je uočljiv kod ljudi koji duže borave u svemiru.

Pušenje se također putem metabolizma estradiola smatra rizičnim čimbenikom u razvoju osteoporoze. Sekundarnu osteoporozu mogu uzrokovati prirodene bolesti skeleta (osteogenesis imperfecta, rahitis), endokrine i metaboličke bolesti kao hipogonadizam, bolesti štitnjače, bubrežne, jetrene bolesti te upotreba nekih lijekova, prvenstveno kortikosteroida.

Mi ortopedi i traumatolozi najčešće se prvi susrećemo s osteoporozom i osteoporotskim lomom i vrlo je bitno, kada se jednom dijagnosticira, da se, osim liječenja samog loma, započne i obrada i liječenje po endokrinologu, čime se liječi osnovna bolest, a i rehabilitacija radi već navedenog povoljnog utjecaja na koštani mišićnu masu.

Prijelomima dugih kostiju u Kliničkoj bolnici Osijek bave se kolege traumatolozi, a lomovima trupa kralježaka zadnjih se godina bavimo u Zavodu za ortopediju. Na Zavodu zadnjih 19 godina, osim konzervativne terapije lomova, radimo i stabilizaciju trupa cementom, otprilike oko 200 procedura na godinu. Ovaj je zahvat prvi put uspješno izveden 1984. godine u Francuskoj i od tada se radi širom svijeta, a napredak se vidi u razvoju novih tehnologija u izradi cementa kojim se postižu bolji rezultati, smanjuje cijena procedure te mogućnost komplikacija.

Nadam se da ćemo mi ortopedi i traumatolozi u budućnosti imati sve manje posla s osteoporotskim lomom, prvenstveno zahvaljujući boljoj prevenciji i liječenju osnovne bolesti.

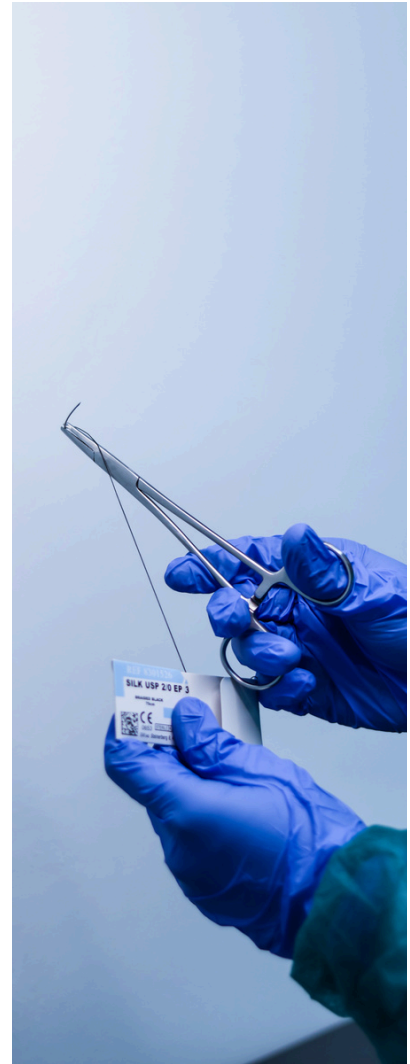
A što se tiče vašeg časopisa, na odličnom ste putu, čestitke i sretno u budućnosti!



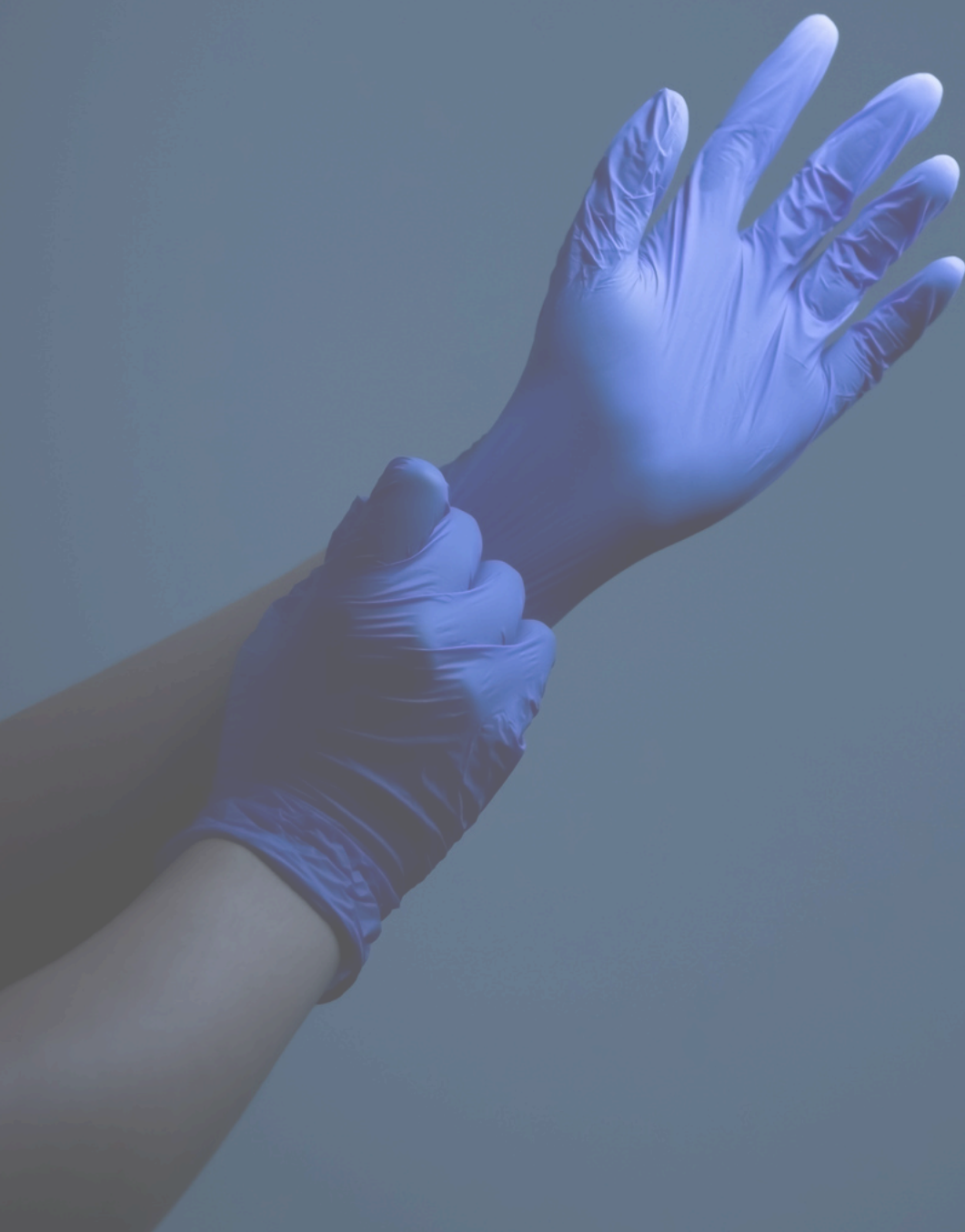uvodna riječ - životopis **prof. prim. dr. sc. Saša Rapan, dr. med.**

Prof. prim. dr. sc. Saša Rapan, dr. med. rođen je 4. listopada 1970. godine. Studij medicine u Osijeku Medicinskog fakulteta Sveučilišta u Zagrebu upisao je 1989. godine. Diplomirao je 1994. godine. Liječnički pripravnički staž od dvije godine obavio je u Kliničkoj bolnici Osijek. Specijalistički ispit iz ortopedije položio je 19. svibnja 2001. godine u Klinici za ortopediju Medicinskog fakulteta Sveučilišta u Zagrebu. Uži interes kao pristupnika je operacijsko liječenje degeneracijskih bolesti kralježnice. Stručni, a potom znanstveni poslijediplomski studij iz ortopedije završio je na Medicinskom fakultetu u Zagrebu 2001. godine. Magistrirao je 21. veljače 2007. godine na Medicinskom fakultetu Sveučilišta u Zagrebu s temom: Radiološka i biomehanička analiza koštanih promjena u koksartroza. Na Medicinskom fakultetu Osijek doktorirao je 14. travnja 2010. godine s temom: Digitalna obrada rendgenskih prikaza strukture glave bedrene kosti u otkrivanju degeneracijskih promjena. 2008. godine izabran je za naslovnog asistenta na Katedri za ortopediju i fizikalnu i rehabilitacijsku medicinu Medicinskog fakulteta Osijek, a 31. svibnja 2010. godine za višeg asistenta na istoj katedri.

Izabran je za naslovnog docenta 28.11.2011. Od iste godine ima titulu primarijusa i subspecijalista ortopedije itraumatologije lokomotornog sustava. Od 1994. do 1997. godine u radnom je odnosu u Kliničkoj bolnici Osijek. Od 1997. do 2001. godine specijalizant je Odjela za ortopediju Kliničke bolnice Osijek. Nakon položenog specijalističkog ispita radi kao liječnik specijalist ortoped Odjela za ortopediju Kliničke bolnice Osijek, a od 2010. godine Kliničkog bolničkog centra Osijek. Od 2012. godine viši je znanstveni suradnik. Od 2015. godine voditelj je Odjela Za degenerativne bolesti koštano-zglobnog sustava u Zavodu za ortopediju KBC-a Osijek. Od siječnja 2018. voditelj je Odjela za ortopediju pri Zavodu za ortopediju i traumatologiju KBC-a Osijek. Od 26. veljače 2018. izabran je za naslovno znanstveno-nastavno zvanje izvanrednog profesora u znanstvenom području Biomedicina i zdravstvo, znanstvenom polju kliničke medicinske znanosti, znanstvenoj grani ortopedija, u nastavnoj bazi KBC-a Osijek. 2020. godine izabran je za znanstvenog savjetnika.



U FOKUSU



u fokusu

EKC - EKSTRAKORPORALNA CIRKULACIJA

Autor: Goran Đapić

Kako započeti tekst s objašnjenjem nečega što djeluje skroz logično, a opet kao da je isječak iz znanstveno-fantastičnog filma. Iako sam proces ekstrakorporalne cirkulacije (EKC) djeluje pomalo futuristički, možda vam bude zanimljiva činjenica da se sama ideja rodila još u prvoj polovici 19. stoljeća. Razvoj EKC-a ne može se pripisati jednoj osobi, nego mnogim znanstvenicima koji su je razvijali sve do danas. Naravno da je najjednostavnije reći kako razvoj paralelno prati napredak u kirurgiji jer su rezultati upravo ovisili nadopunjavanjem jedno drugog. Danas se postupak ekstrakorporalne cirkulacije izvodi gotovo identično u cijelom svijetu, zato što je to grana medicine koja svugdje jednako prati tehnološki napredak. Glavna je uloga EKC-a perfuzija organa te se tako ona koristi tijekom operacija na kardijalnoj, torakalnoj i vaskularnoj kirurgiji te urologiji, a izvodi se uređajem koji nazivamo „mašina srce-pluća“.

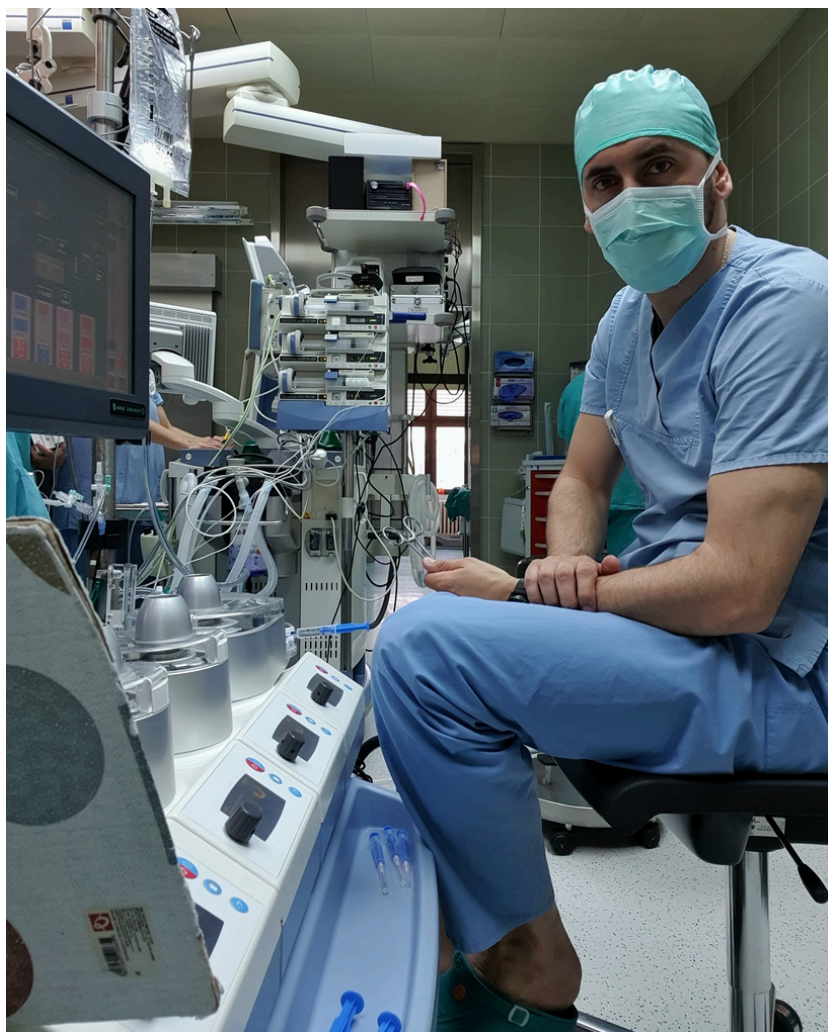U KBC-u Osijek odjel kardijalne kirurgije otvoren je 2007. godine te se od tada do danas napravilo više od 3500 procedura koje se odnose na koronarne prenosnice te zamjene srčanih zalistaka.

Ovim uređajem upravlja perfuzionist, zdravstveni djelatnik koji se dodatno educira izučavanjem stručne literature te empirijski uz ostale kolege, kirurge i anesteziologe. Područja koja edukacija obuhvaća su anatomija, fiziologija, patofiziologija, biokemija i fizika. U ovom trenutku, budući da u Hrvatskoj ne postoji mogućnost formalnog obrazovanja tog smjera, perfuziju izučavaju već dokazani medicinske sestre i tehničari dovoljno ambiciozni da se uhvate u koštac dodatnog učenja s

obzirom na odgovornost koju svaka operacija nosi. Osim prikupljanja materijala i knjiga, educirati se mogu i na službenoj stranici Hrvatske udruge za ekstrakorporalnu cirkulaciju, koja organizira kongrese, edukacije te na skupštinama izvještava o radu, suradnjama i napretku profesije.

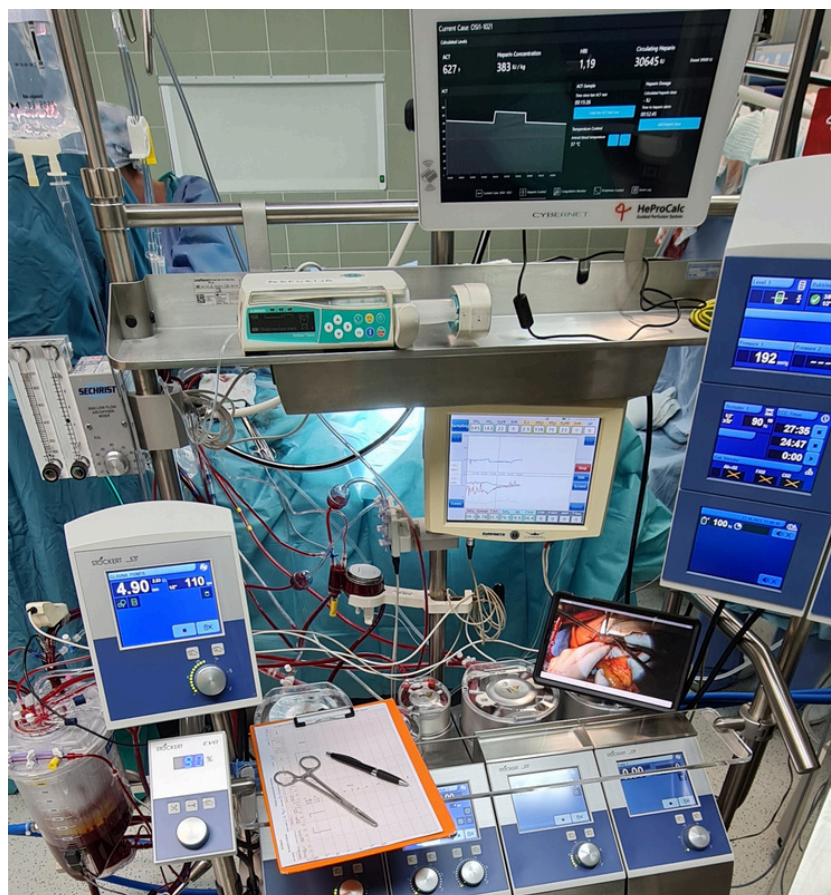
Jednostavnijim rječnikom, krug EKC-a započinje postavljanjem kanila u donju i gornju šuplju venu odakle se venska krv drenira u rezervoar na „mašini srce-pluća“. Dreniranu krv glavnom pumpom uređaj šalje u

oksigenerator u kojem dolazi do izmjene plinova te odatle uređaju dodatak pluća u nazivu. Oksigenirana krv nastavlja protok kroz cijevi do kanile koja je postavljena u aorti odakle nastavlja svoj fiziološki put prema ostatku tijela. Kada je cirkulacija uspješno uspostavljena, sljedeći je zadatak perfuzije zaustaviti rad srca, što se čini uz pomoć kardioplegije koja je kombinacija lijekova za zaustavljanje i očuvanje srčanog mišića tijekom operacije, a ovisno o vrsti može se ponavljati svakih 15 minuta ili sat vremena. Kako je tijekom opera-



cije glavni cilj uz oksigenaciju i sprječavanje hemodilucije, dodatno na uređaju imamo još dvije pumpe koje prikupljaju krv iz srca i osrčja i vraćaju je u rezervoar. Perfuzionisti tijekom operacije, osim kontinuiranog i neometanog protoka i oksigenacije, prate acidobazni status, arterijski, venski i plućni tlak te tlakove na pumpama, vrijednosti hemodinamike i vrijeme zgrušavanja krvi, na temelju čega se odgovara na fiziološke i metaboličke potrebe organizma za vrijeme operacije srca. Uspješno odrađenom perfuzijom smatra se izostanak defibrilacije i uspostavljanje normalnog rada srca te referentne vrijednosti laboratorijskih nalaza bez primjene transfuzije.

Nakon gotovo 15 godina rada kao medicinski tehničar na odjelu za ortopediju te u kardiokirurškoj intenzivnoj jedinici, dobio sam priliku postati perfuzionist. Usporedba novog radnog mjesta s prethodnim gotovo je nemoguća, zato što veću samostalnost i odgovornost od ove do sad nisam imao. Prvih dana sve je izgledalo kao nemoguća misija jer sve one cijevi i popratna aparatura zaista su djelovali kao nešto iz bliže budućnosti. Jedino bitno što izostaje iz prethodnog iskustva je komunikacija s pacijentima, dok se sve ostalo nadograđuje ili jednostavno uči ispočetka. Prednost je naravno bila staž na intenzivnoj te poznavanje dijagnoza, operacija i postupaka važnih za oporavak pacijenata te želja za napretkom. Edukacija započinje sudjelovanjem u postavljanju seta za EKC na uređaj sve do u potpunosti samostalnog postavljanja i razumijevanja uloge svake cijevi, skretnice, filtera, senzora, recirkulacije i pumpe. Cijelo to vrijeme traje i učenje teorije, koja se upotpunjuje praćenjem radnji tijekom operacije, kako od kolega, tako i od ostatka tima. Prvi koraci na uređaju su ispunjavanje seta jer, kao i kod infuzije, tolerancija za najmanji mjehurić ne postoji, a prvih pedesetak operacija činim uz kolege koji svojim



intervencijama i savjetima ukazuju na pravilne postupke. Nakon godinu i pol i prve samostalne operacije, shvati se razlog svake upućene riječi, savjeta ili kritike, svakog ranijeg buđenja, „gugljanja” i iziritiranih prstiju od spajanja cijevi. Tek u tom trenutku postaje jasno kako odabrani put ima svoju svrhu te da sam tek započeo koračanje istim. Razvijanje samostalnosti dovodi i do „vožnje mašine” na sve kompliciranijim zahvatima, a time i veće satisfakcije učinjenim, što je opet motivacija za dodatno usavršavanje, praćenje novih studija i primjenu istih. Vjerujem da potpunu afirmaciju prolazim tijekom pandemije korona virusa jer su nam tada svima pomaknute granice izdržljivosti, a svaka kompetencija došla je do izražaja. Naravno da je u svemu tome važna uloga kolektiva, a mi smo se držali kao mušketeri. U ovom trenutku brojim pet godina staža na perfuziji, skoro 200 operacija te za koji mjesec

polažem ispit za europski certifikat. U međuvremenu sam završio i prijediplomski studij sestinstva na Fakultetu za dentalnu medicinu i zdravstvo te sam, zajedno s još trojicom kolega, upisao postdiplomski studij. Želja nam je educirati se kako bismo omogućili našim pacijentima što kvalitetniju perfuziju, a sljedeće godine u našoj će se organizaciji održati i međunarodni kongres. Zajedno zaista stremimo kvaliteti kroz standardizirane postupke i asertivnu komunikaciju jer je perfuzija timski posao.

Danas biti perfuzionist znači biti posvećen spašavanju života kroz umijeće i znanost perfuzije, a potrebne kompetencije, empatija i znanje su puls moderne medicine, koji omogućava pacijentima najbolju moguću uslugu.

u fokusu

KIRUŠKI PRISTUP LIJEČENJA ODONTOGENIH CISTA ČELJUSTI

Autori: Dora Rebeka Divković, Jakov Stojanović,
studenti Stomatološkog fakulteta u Zagrebu

Odontogene ciste definirane su kao cistične lezije koje nastaju iz ostataka odontogenog epitela koji ostaje zarobljen u kosti (1).

Prema podjeli Svjetske zdravstvene organizacije iz 1992. godine, nalaže se podjela cisti na upalne i razvojne. Razvojne ciste čine odontogene i neodontogene ciste. S druge strane, upalne ciste podijeljene su na paradentalne i radikularne. Odontogene ciste jedne su od najčešćih lezija čeljusti. Prema klasifikaciji iz 2017. godine, ciste čeljusti podijeljene su na odontogene ciste upalnog podrijetla i odontogene/neodontogene ciste. Prema zadnjoj klasifikaciji iz 2022. godine, ciste čeljusti nemaju daljnju podjelu.

Skupina odontogenih razvojnih cisti uključuje gingivne ciste, folikularne ciste, lateralne paradontne ciste, odontogene keratociste, botrioidne odontogene ciste, sijalodontogene ciste i kalcificirajuće odontogene ciste (poznate i kao Gorlinove ciste). S druge strane, upalne odontogene ciste uključuju sve ciste koje su nastale kao posljedica upalnog procesa zuba, uključujući rezidualne, radikularne i kolateralne ciste.

Nastanak odontogenih cisti inicira se proliferacijom Malassezovih epitelnih ostataka u regiji kroničnog periapikalnog procesa. Ovojnicu ciste često čini ovojnica granuloma, dok se epitelnja ovojnica formira iz epitelnih ostataka. Membrane cisti su karakterizirane polupropusnim membranama, što utječe na sama njihova svojstva. Zbog građe membrane, dolazi do ulaska izvanstanične tekućine u lumen ciste zbog razlika u osmotskom tlaku između unutrašnje tekućine ciste, koja je hiperosmolarna

u odnosu na okolnu tekućinu. Kao rezultat, epitelnja ovojnica vrši pritisak na ovojnicu ciste, potičući lučenje upalnih medijatora poput interleukina, histamina i leukotriena. Ova aktivacija dovodi do aktivacije osteoklasta i resorpcije kosti (1).

Ciste čeljusti češće su zastupljene kod muške populacije, s prevalencijom 1,6:1 u odnosu na žensku populaciju. Incidencija razvoja cisti najizraženija je između četvrtog i šestog desetljeća. Većina odontogenih cisti zabilježena je u anteriornoj regiji maksile i posteriornoj regiji mandibule te su čest uzrok oticanja u tom području¹. Točna dijagnoza ovih lezija od presudne je važnosti, s obzirom da su podložne agresivnoj prirodi i recidivima. Često imaju slične radiografske, kliničke, i histopatološke karakteristike (2).

Često se otkrivaju kao slučajni nalazi na rendgenskim snimkama, ali, ako se ne postavi pravilna dijagnoza, mogu neprimjetno rasti tijekom vremena i doseći značajne dimenzije. To može rezultirati asimetrijom lica i ozbiljnom destrukcijom kosti. Napredovanje ciste uzrokuje stanjivanje koštanog (3, 4) tkiva, što se klinički može opisati kao zvuk "pucketanja ljuske jajeta" ili e manifestira u obliku fenomena ping-pong loptice (Dupytrenovog znaka). Ove ciste također mogu pritisnuti susjedne anatomske strukture, kao što su korijeni zuba ili donji alveolarni živac, što može dovesti do pojave parestezija ili hipoestezija (5).

Odontogene ciste najčešće se tretiraju kirurškim metodama. Za većinu manjih cisti koristi se jednostavna enukleacija, dok se složeniji postupci dekompresije/marsupijalizacije rezer-

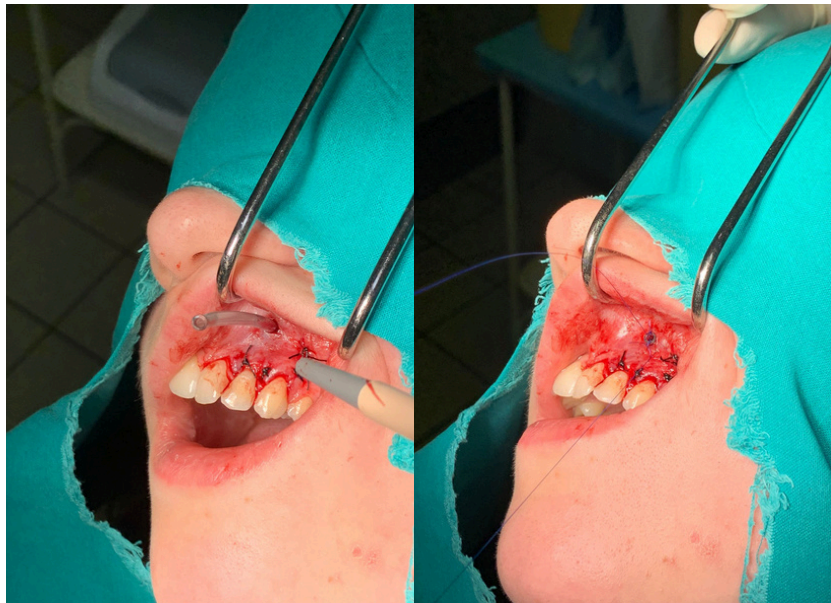viraju za veće ciste kod kojih konvencionalno liječenje može predstavljati rizik od patološkog prijeloma čeljusti ili oštećenja blisko povezanih anatomske strukture (5).

Kirurške tehnike u donjoj čeljusti

Metodom Partsch I sadržaj ciste koja se nalazi u donjoj čeljusti drenira se u usnu šupljinu tehnikom marsupijalizacije ili pomoću drugih marsupijalizacijskih modifikacija. Princip metode je da se na vanjskoj stijenci ciste napravi otvor, tj. fenestracija, kroz koji cistični sadržaj otječe u usnu šupljinu. Na taj način smanjuje se pritisak na cistu, što rezultira smanjenjem cistične šupljine. Nakon fenestracije, jodoform gaza uvodi se u cističnu šupljinu kako bi se spriječila infekcija i zatvaranje rubova otvora. Gaza se ostavi 1-2 dana, nakon čega se uzima otisak koštane šupljine i napravi obturator izrađen od akrilata. Obturator ne smije pokrivati cijelu šupljinu jer to ometa cikatrizaciju, odnosno smanjenje koštane šupljine. Pacijent dolazi na kontrolu jednom tjedno, kada se akrilatni (6) obturator postupno prilagođava kako bi se postupno smanjivala cistična šupljina sve do dimenzija koštanog cijeljenja i zarastanja. Iako je ova kirurška metoda bila široko indicirana za ciste veće od 3 cm, danas se rijetko koristi zbog dugotrajnosti postupka i mogućih komplikacija, uključujući infekciju operativnog područja (7).

Primarna enukleacija (Partsch II) najčešći je izbor pri odabiru kirurške metode. Uključuje minimalno invazivnu tehniku pomoću koje se u jednoj posjeti u potpunosti ukloni cista. Preostali koštani defekt ostavlja se s pretpostavkom potpune koštane regeneracije, uz pomoć krvnog ugruška te susjednih koštanih struktura. Također, nastali koštani defekti mogu se nadomjestiti odgovarajućim koštanim presatkom. (5) Prednost je enukleacije potpuno uklanjanje cistične kapsule te smanjenje rekurencije. (8) Rekurencija prema Pindborgu iznosi 33%, a prema Tolleru 44% te je najčešća unutar 5 godina nakon operativnog postupka. (9)

Dekompresija ciste primjenjuje se kod većih cisti donje čeljusti, ali se može koristiti i u gornjoj čeljusti. Cilj je ove tehnike smanjenje volumena ciste redovitim dekompresijama sadržaja kroz kirurški postavljenu cjevčicu. Pacijent ispire cističnu šupljinu fiziološkom otopinom tri puta dnevno tijekom nekoliko mjeseci i dolazi na redovne kontrole svakih mjesec dana. Nakon postizanja zadovoljavajućih dimenzija ciste, obično se prelazi na kiruršku metodu Partsch II. Postoji mogućnost potpune sklerozacije kosti, a onda nije potrebna cistektomija. (10) Trajna poslijeoperativna sukcija kirurška je metoda za liječenje velikih odontogenih cista mandibule. Nakon enukleacije cistične ovojnice po metodi Partsch II, postavlja se sukcija pod negativnim tlakom u trajanju od tjedan dana. Plastična sukcija postavljena u koštano ležište spaja se s pumpicom te omogućava približavanje sluznice vestibuluma uz koštanu stijenkku. (9)



Slika 1 i 2 - dekompresijska tehnika u gornjoj čeljusti, ustupio dr.sc. Tomislav Katanec

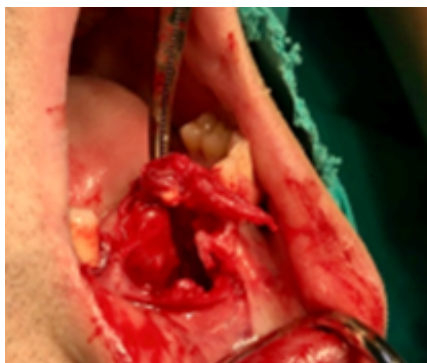Kirurške tehnike u gornjoj čeljusti

Zbog same blizine maksilarnog sinusa, odontogene ciste gornje čeljusti zahtijevaju posebnu pozornost. Manje ciste u maksili obično se tretiraju enukleacijom (Partsch II). Ciste većih dimenzija u području maksilarnog sinusa otvaraju se prema samom sinusu ili donjem nosnom hodniku. U slučaju da cista dolazi u kontakt s maksilarnim sinusom, operacija može uključivati spajanje cistične šupljine sa sinusnom šupljinom ili otvaranje ciste u području donjeg nosnog hodnika. (2) S druge strane, ako cista nije zahvaćena upalom te je maksilarni sinus dovoljnih dimenzija, operativni postupak uključuje uklanjanje tanke koštane pregrade koja ih razdvaja. (10)

Međutim, ako postoji upalni proces na samoj sluznici maksilarnog sinusa, može se primijeniti kirurška tehnika po Caldwell-Lucu. Ovim kirurškim po-

stupkom pristupa se maksilarnom sinusu (11) kroz fossu caninu sublabijalnim pristupom. Nakon uklanjanja patološki promijenjene sluznice maksilarnog sinusa, izrađuje se koštani prozor i omogućuje se drenaža kroz donji nosni hodnik. Operativno polje, uključujući cističnu i sinusnu šupljinu, dezinficira se i tamponira gazom natopljenom jodoformom, koja stoji pet dana. Caldwell-Luc operacija može se izvesti i bez antrostomije kroz donji nosni hodnik. (14)

Ako su ciste lokalizirane u prednjem dijelu nosne šupljine, tada možemo koristiti tehniku po Loebellu. (10) Ova metoda uključuje uklanjanje promijenjene kosti, ljuštenje ciste, te uklanjanje koštane pregrade koja odvaja bazu nosa od cistične šupljine. Cistektomija po Denkeru, iako je manje uobičajena, podrazumijeva povezivanje piriformnog recesusa maksilarnog sinusa s aperturom piriformis. (2, 10)

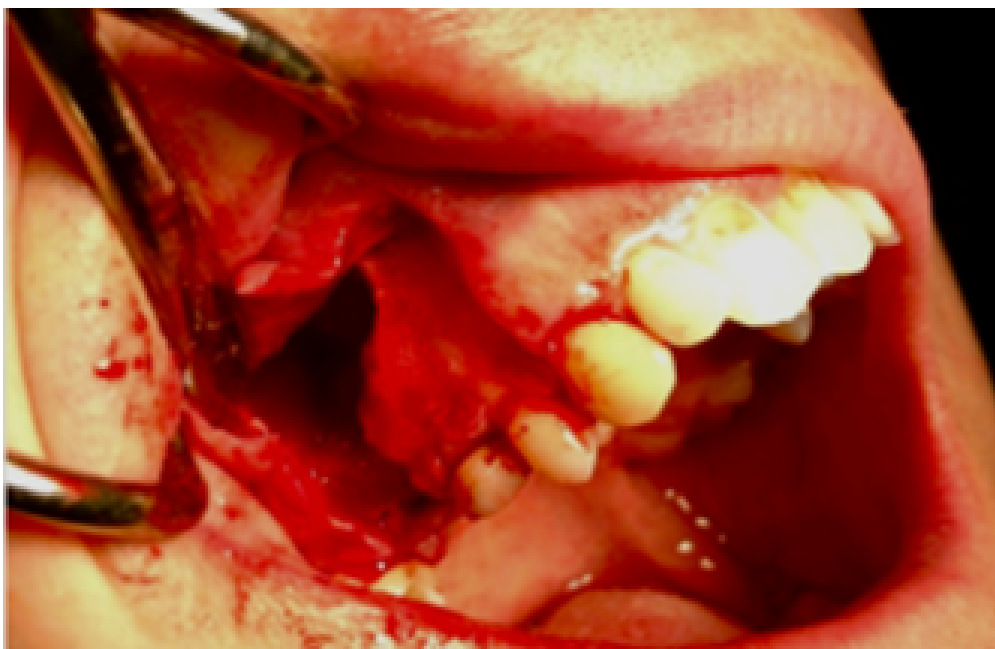

Slika 3 - Partsch II kirurška tehnika u donjoj čeljusti, ustupio dr.sc. Tomislav Katanec

Možemo zaključiti da idealna terapija za odontogene ciste ne postoji, unatoč činjenici da su predlo-

žene brojne metode i tehnike. Jasno je da svaka kirurška tehnika ima nekoliko prednosti, ali i nekoliko nedo-

stataka. Primjena pojedine kirurške tehnike ovisi o vrsti ciste, veličini, lokalizaciji, etiologiji i slično.



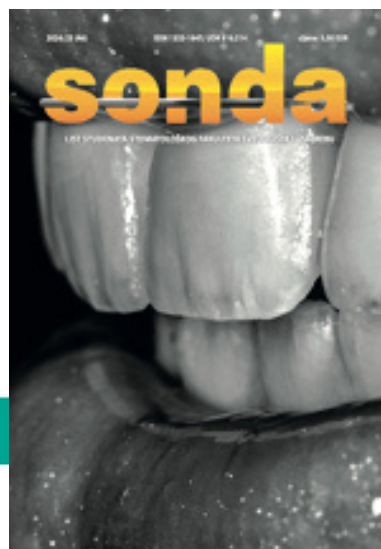Slika 4. - Partsch II kirurška tehnika u gornjoj čeljusti, ustupio dr. sc. Tomislav Katanec, dr. med. dent.

Izvori

1. Bilodeau EA, Collins BM. Odontogenic Cysts and Neoplasms. Surg Pathol Clin. 2017
 2. Franklin JRB, Vieira EL, Brito LNS, Castro JFL de, Godoy GP. Epidemiological evaluation of jaw cysts according to the new WHO classification: a 30-year retrospective analysis.
 3. Buchbender M, Neukam FW, Lutz R, Schmitt CM. Treatment of enucleated odontogenic jaw cysts: A systematic review. Oral Surgery, Oral Medicine, Oral Pathology and Oral Radiology. 2018
 4. Das S, Das AK. A review of pediatric oral biopsies from a surgical pathology service in a dental school. Pediatric Dent 1993

5. Brown SJ, Brendan Conn I. Odontogenic cysts: classification, histological features and a practical approach to common diagnostic problems, Diagnostic Histopathology, Volume 28, Issue 5, 2022, 253-266
 6. Sokler K., Sandev S., Gregurević J., Surgical Treatment of Large Mandibular Cysts, Acta Stomat Croat 2001; 253-257
 7. Knežević G. Oralna kirurgija 2.dio. 1st ed. Zagreb: Medicinska naklada; 2003
 8. Kempfle B, Stellmach R. Traitement opératoire des gros kystes maxillaires par cystectomie (Partsche II), avec autohémocomplément [Surgical treatment of large jaw cysts by cystectomy (Partsch II) with autohemocomplement].

9. Gao L, Wang XL, Li SM, Liu CY, Chen C, Li JW, Yan XJ, Zhang J, Ren WH, Zhi KQ. Decompression as a treatment for odontogenic cystic lesions of the jaw. J Oral Maxillofac Surg
 10. Ephros H, Lee HY. Treatment of a large odontogenic keratocyst using the Brosch procedure. J Oral Maxillofac Surg. 1991
 11. Datta RK, Viswanatha B, Shree Harsha M. Caldwell Luc Surgery: Revisited. Indian J 11 Otolaryngol Head Neck Surg. 2016



NASTAVNA I STRUČNA SONDA

Botulinum toksin u liječenju temporomandibularnih poremećaja

Ivan Orabović¹

dr. sc. Ema Vrbanović, dr. med. dent.²

[1] dr. med. dent.

[2] Zavod za mobilnu protetiku,
Sveučilište u Zagrebu, Stomatološki fakultet

SAŽETAK

Povremena neučinkovitost konvencionalnih terapija za kroničnu orofacijalnu bol potaknula je istraživanje novih alternativnih terapijskih opcija, uključujući uporabu botulinum toksina A. Međutim, učinkovitost botulinum toksina A (Botox[®]) u liječenju kronične orofacijalne boli ostaje nejasna zbog neujednačenih rezultata istraživanja. Botulinum toksin trenutno se razmatra kao opcija liječenja kroničnih bolnih stanja kao što je neuropatska bol. Kod temporomandibularnih poremećaja koji su najčešći kronični poremećaji orofacijalne regije, ako isključimo bol iz zuba, značajan klinički uspjeh dosad je potvrđen samo u liječenju mišićne hipertrofije i ograničen uspjeh kod liječenja boli miogenog porijekla. Kako bismo dobili potpunu sliku o terapijskoj učinkovitosti botulinum toksina i razvili protokole za liječenje kroničnih orofacijalnih bolnih poremećaja, nužna su daljnja visokokvalitetna istraživanja.

Ključne riječi: temporomandibularni poremećaji; botulinum toksin

u fokusu

UPORABA AUTOLOGNOG DENTINSKOG GRAFTA U ORALNOJ KIRURGIJI

Autor: Gabriela Ljubičić, studentica Stomatološkog fakulteta u Zagrebu

Ekstrakcije zuba rutinski su postupci koje obavljaju stomatolozi diljem svijeta. Uznapredovali karijes općenito se opisuje kao glavna indikacija za ekstrakciju, ali postoje i druge, poput parodontitisa, endodontskih problema, ortodontske terapije uslijed neuspjelog izbijanja zuba, ako je ekstrakcija dio plana protetske terapije te kao posljedica dentalne traume ili estetskih i drugih medicinskih razloga koji bi opravdali tretman (npr. eliminacija dentalnih žarišta prije imunoterapije ili radioterapije). (1) Ekstrakcija zuba rezultira redukcijom dimenzija alveolarne kosti, a sama dinamika resorpcije varira među pojedincima i u ovisnosti je o položaju zuba. Ovaj fenomen može biti izraženiji u slučajevima kada je ekstrakcija uzrokovana komplikacijama parodontnih bolesti ili endodontskih lezija. Smanjenje ili gubitak kosti javlja se horizontalno (u širini) u rasponu 5-7 mm tijekom prvih 12 mjeseci, dok se vertikalno (u visini) prosječno gubi 1,67-2,03mm tijekom prva 3 mjeseca. Gubitak u širini pretežno se primjećuje u vestibularnoj kortikalnoj kosti, dok je gubitak u visini veći u donjoj čeljusti u usporedbi s gornjom čeljusti. Adekvatan volumen kostiju nakon vađenja zuba ključan je za uspješnu protetsku rehabilitaciju te terapiju dentalnim implantatima. (2) Posljedično, postoje brojni biomaterijali koji se koriste kao zamjena za koštanu masu. Ti materijali moraju zadovoljiti određene zahtjeve kako bi se postigao cilj poticanja razvoja novog i zdravog koštanog tkiva; prioritet je biokompatibilnost - interakcija između materijala i tkiva ne bi smjela negativno utjecati na okolno tkivo, na željeni ishod ozdravljenja ili sigurnost pacijenta. Nužna je i određena poroznost kako bi se omogućila difuzija koštanih

stanica, hranjivih tvari i razmjena otpadnih tvari kroz cijelu strukturu kosti te mogućnost poticanja angiogeneze, koja osigurava odgovarajuću vaskularizaciju volumena presatka. Osim toga, svi biomaterijali namijenjeni regeneraciji kosti trebali bi omogućiti izravni rast kosti u kontaktu s površinom biomaterijala, potičući osteokondukciju, te bi trebali biti sposobni potaknuti osteoindukciju. Osteoinduktivni biomaterijal prvenstveno bi trebao biti kadar privući osteoprogenitorne stanice mezenhimalnog tipa te bi trebao imati sposobnost preoblikovanja nediferenciranih mezenhimalnih stanica u zrele osteoblaste koji aktivno sudjeluju u stvaranju koštanog tkiva. (3) Zubi, hrskavice, živci i kosti maksilofacijalne regije embriološki potječu iz neuralnog grebena, dijeleći tako isto podrijetlo. Posljedično, kemijski sastav zubi, posebice dentina, i kosti, vrlo su slični. Čaklina se sastoji od 96% anorganskih tvari i 4% vode, dok dentin sadrži 65% anorganskih tvari, 35% organskih tvari i vodu. Organska komponenta dentina uglavnom uključuje kolagen tipa I i proteine morfogenetskog faktora kosti (BMP), dok ostatak čine nekolagenski proteini (NCP), biopolimeri, lipidi, citrati, laktati itd. Na temelju potencijala osteokondukcije, osteoindukcije i osteogeneze pomoću faktora rasta te sličnosti u histogenezi zuba i kostiju, razvio se novi materijal za koštane presatke koristeći anorganske i organske komponente izvađenog zuba – tzv. dentski graft. (4, 5) Zlatni standard u presacima kostiju i dalje su autologne kosti koje pokazuju izvrsnu biokompatibilnost, osteoinduktivnost i osteokonduktivnost. Iako je najčešće mjesto donacije tkiva ilijačni greben, moguće je koristiti i tkivo mandibule

prilikom tretiranja atrofije čeljusti. Bell i suradnici utvrdili su da autologni presaci kostiju mogu obnoviti i održavati adekvatan volumen alveolarnog grebena mandibule potreban za pružanje potpore i stabilnosti dentalnim implantatima. Nasuprot tome, drugo eksperimentalno istraživanje pokazalo je značajan gubitak volumena autolognih presadaka kostiju. Prednost dentinskog grafta leži u činjenici da ne zahtijeva dodatnu operaciju za dobivanje presatka te u sposobnosti održavanja presadnog volumena tijekom dugog vremenskog razdoblja. U praksi se koriste i alogeni materijali, a najčešće korišteni je mineralizirani transplantat suho smrznute kosti (FDBA), koji se liofilizira tijekom proizvodnje. Međutim, osteoblasti bivaju oštećeni tijekom ranije navedenog procesa, što ograničava njegovu osteoinduktivnu sposobnost. Osim toga, zbog neizbježnog imunološkog odgovora povezanog s FDBA, razdoblje integracije s okolnim tkivima dulje je u usporedbi s autolognim kostima. Nadalje, postoji mnogo vrsta sin-tetskih presadaka kosti; međutim, i organski i anorganski materijali imaju neke zajedničke nedostatke koji smanjuju njihovu kliničku vrijednost. Među polimernim presadcima kosti, alifatski poliesteri najviše su proučavani, uključujući polilaktičnu kiselinu, polikaprolakton, poliglikolnu kiselinu te njihove kopolimere i derivate. Neki od njih, poput polipropilenskog fumarata, mogu nepovoljno utjecati na prirodno koštano tkivo uzrokujući oslobađanje kiselih spojeva tijekom procesa razgradnje. Prednost ksenogenih koštanih nadomjestaka je dostupnost u velikim količinama, no ksenogenske kosti izložene su imunološkim reakcijama domaćina jer sadrže organsku tvar druge vrste. (6)

Priprema dentinskog grafta

Zubi bez punjenja korijenskog kanala koji se ekstrahiraju zbog, npr., gubitka kosti uzrokovanog parodontalnom bolesti ili uslijed ortodontskih indikacija, mogu se koristiti za presađivanje, odnosno za izradu dentinskog grafta. Neposredno nakon vađenja, restauracije poput krunica i punjenja trebaju biti uklonjene. Također, kariozne lezije ili ostatci parodontalnog ligamenta i kamenca trebaju biti uklonjeni tungsten svrdlima, a korijenovi se mogu mehanički razdvojiti u slučaju uporabe višekorijenskih zuba. Zub se suši zrakom iz pištolja za zrak te se postavlja u sterilnu komoru posebno izrađenog uređaja za realizaciju ideje o pripremi dentinskog grafta naziva 'Smart Dentin Grinder™'. 'Smart Dentin Grinder™' sposoban je u tri sekunde samljeti zubno tkivo. Vibrirajućim pokretima tijekom dvadeset sekundi, čestice manje od 1200 µm padaju u tzv. "donju komoru", koja zadržava čestice između 300-1200 µm. Čestice manje od 300 µm padaju u ladicu za otpad jer se smatraju nedostatnima za funkcionalnost materijala. Čestice dentina uranjaju se u alkohol na deset minuta, u mali sterilni stakleni spremnik. Tretiraju se smjesom od 0,5M NaOH-a i 30% alkohola, a cilj je postići odmašćivanje, otapanje svih organskih ostataka, bakterija i toksina dentinskih čestica. (7)

Primjena

U istraživanju Pohla i suradnika iz 2020. proučavala se promjena dimenzija alveolarnog grebena nakon ekstrakcije zuba i augmentacije mineraliziranim dentinskim graftom pomiješanim s trombocitima obogaćenim fibrinom (PRF). Korištenjem "cone beam" kompjutorizirane tomografije (CBCT) uspoređene su dimenzije grebena prije ekstrakcije zuba i četiri mjeseca nakon augmentacije. Ukupno je analizirano

58 zubnih alveola, a dokazano je da je kombinacija dentinskog grafta i PRF-a učinkovita u očuvanju alveolarnog grebena. Vertikalna dimenzija grebena bila je dobro sačuvana, dok je horizontalna dimenzija minimalno smanjena. (8) Kang-Mi Pang i suradnici autologni demineralizirani dentinski matriks presađivali su u alveole ekstrahiranih zuba te su zamijetili minimalnu nepovoljnu tkivnu reakciju te istaknuli potencijal regeneracije kostiju sličan onome kod široko testiranog i često korištenog anorganskog govedeg koštanog presađka (Bio-Oss). Rezultati tretiranja post-ekstrakcijskih alveola objema opcijama pokazali su slične stupnjeve regeneracije kostiju i gotovo jednaku početnu stabilnost implantata nakon šestomjesečnog praćenja. Količina i kvaliteta formiranja nove kosti, prema histomorfološkom proučavanju, također je pokazala povoljne rezultate u obje skupine. Prema trenutnim saznanjima, autologni dentinski graft pokazuje kliničku učinkovitost sličnu onoj anorganskog govedeg koštanog tkiva te se čini kao izvediva opcija, posebno u slučajevima kada je planirano vađenje zuba i instantna augmentacija alveolarne kosti. (9)

Osim prezervacije postekstrakcijske alveole i augmentacije alveolarnog grebena, dentinski graft pronašao je svoju primjenu i u zahvatima podizanja dna maksilarnog sinusa. U operaciji podizanja maksilarnog sinusa ili augmentaciji maksilarnog sinusa presadni materijal dodaje se na dno sinusa kako bi se povećala visina raspoložive kosti, omogućavajući postavljanje implantata većih duljina. (10)

Zaključak

Iako je autologna kost još uvijek zlatni standard u augmentacijskim tehnikama, potreba za alternativnim materijalima i dalje perzistira zbog ograničene količine autolognog transplantata, kao i zbog nužnosti otvaranja sekundarnog operacijskog

zarad prikupljanja željenog koštanog tkiva. Alotransplantati poput FDDB i DFDBA, ksenografti poput govede kosti i aloplastični materijali kao što su hidroksiapatit i bioaktivno staklo široko su primjenjivani u zahvatima augmentacije kosti u području oralne kirurgije; mogu se koristiti zasebno ili u kombinaciji s autolognom kosti, pri čemu mogu značajno povećati ukupan volumen kosti. Najvažniji nedostatak navedenih materijala je njihova visoka cijena. (11). Ideja o uporabi tvrdih zubnih tkiva za augmentaciju kosti proizašla je iz zamjetne sličnosti strukture dentina i alveolarne kosti. Presadak dentina jeftiniji je u usporedbi s drugim materijalima i, prema dosad provedenim istraživanjima, ima nisku stopu komplikacija. Budući da je ekstrakcija zuba jedan od svakodnevnih zahvata u dentalnoj medicini, a rezultira otpisivanjem zuba kao medicinskog otpada, tvrdo zubno tkivo za izradu grafta široko je dostupno. Daljnja istraživanja (idealno, randomizirane kliničke studije) s adekvatnim protokolima, većim uzorcima, duljim razdobljima praćenja i usporedbama s raznim zamjenskim koštanim materijalima potrebna su kako bi se proširilo naše razumijevanje kliničkog ponašanja ovog alternativnog biomaterijala. (11, 12)

Izvori

1. Broers DLM, Dubois L, de Lange J, Su N, de Jongh A. Reasons for Tooth Removal in Adults: A Systematic Review. *Int Dent J.* 2022 Feb;72(1):52-57
2. Martínez SL, Pérez González F, Martín-Ares M, Madrigal Martínez-Pereda C et al. Use of autogenous dentin as graft material in oral surgery. *Clint Dent.* 2019;16(2):37-44
3. Sanz M, Dahlin C, Apatidou D, Artzi Z, Bozic D, et al. Biomaterials and regenerative technologies used in bone regeneration in the orofacial region: Consensus report of group 2 of the 15th European Workshop on Periodontology on Bone Regeneration. *J Clin Periodontol.* 2019 Jun;46 Suppl 21:82-91
4. Hussain AA, Al-Qusbi AF, Abdulkareem AA. Efficacy of Autogenous Dentin Biomaterial on Alveolar Ridge Preservation: A Randomized Controlled Clinical Trial. *Biomed Res Int.* 2023 Dec 27;2023:7932432
5. Kim YK, Lee J, Lim IW, Kim KW, Murata M, Akazawa T, Mitsugi M. Tooth-derived bone graft material. *J Korean Assoc Oral Maxillofac Surg.* 2013 Jun;39(3):103-11
6. Zhang S, Li X, Qi Y, Ma X, Qiao S, Cai H, Zhao BC, Jiang HB, Lee ES. Comparison of Autogenous Tooth Materials and Other Bone Grafts. *Tissue Eng Regen Med.* 2021;18(3)
7. Binderman I, Hallel G, Nardy C, Yaffe A, Sapoznikov L. A novel procedure to process extracted teeth for immediate grafting of autogenous dentin. *J Interdiscipl Med Dent Sci.* 2014;2(6):56-63
8. Pohi S, Binderman I, Tomac J. Maintenance of Alveolar Ridge Dimensions Utilizing an Extracted Tooth Dentin Particulate Autograft and Platelet-Rich Fibrin: A Retrospective Radiographic Cone-Beam Computed Tomography Study. *Materials (Basel).* 2020 Feb 29;13(5):1083
9. Pang K-M, Um I-W, Kim Y-K, Woo J-M, Kim S-M, Lee J-H. Autogenous demineralized dentin matrix from extracted tooth for the augmentation of alveolar bone defect: a prospective randomized clinical trial in comparison with anorganic bovine bone. *Clin Oral Impl Res.* 2017; 28: 809-15
10. Sala YM, Lu H, Chrcanovic BR. Clinical Outcomes of Maxillary Sinus Floor Perforation by Dental Implants and Sinus Membrane Perforation during Sinus Augmentation: A Systematic Review and Meta-Analysis. *J Clin Med.* 2024 Feb 22;13(5):125
11. Butorac Prčić I. Autologni dentinski graft u augmentacijskim tehnikama [Završni specijalistički]. Zagreb: Sveučilište u Zagrebu, Stomatološki fakultet; 2021
12. Sánchez-Labrador L, Bazal-Bonelli S, Pérez-González F, Sáez-Alcaide LM, Cortés Bretón Brinkmann J, Martínez-González JM. Autogenous particulated dentin for alveolar ridge preservation. A systematic review. *Ann Anat.* 2023 Feb;246:152024

u fokusu

ANESTEZIOLOŠKI POSTUPCI U PERIOPERACIJSKOM RAZDOBLJU; POVRATNA KARTA & SIGURAN LET

Autor: prof. dr. sc. Slavica Kvolik, dr. med.

Perioperacijsko razdoblje odnosi se na razdoblje koje prethodi operacijskom zahvatu, razdoblje tijekom operacijskog zahvata te do pacijentovog odlaska kući. Tijekom ovog razdoblja odvijaju se postupci pripreme pacijenata za operaciju, vođenje anestezije i postoperacijska skrb. Bliska suradnja pacijenta i kirurga s anesteziologom ima za cilj postići najbolji mogući fizikalni status pacijenta u primjerenom vremenu. Rizici anestezije i operacije mogu se smanjiti pravilnom i pravovremenom pripremom pacijenta. Kako se postupanje u rizičnim situacijama najčešće uspoređuje s letenjem avionom, u ovom članku napraviti će se usporedba postupanja u perioperacijskom razdoblju s letenjem avionom.

Prijeoperacijska priprema

Prijeoperacijski postupci započinju postavljanjem indikacije za operaciju. Kada pacijent uvidi postojanje zdravstvenog problema, obratit će se obiteljskom liječniku, koji o tom pacijentu ima sve zdravstvene informacije. Nakon pregleda i postavljene sumnje na bolest, obiteljski liječnik indicirat će preglede kojima će se potvrditi priroda bolesti.

Potvrđeno je da pacijent star 60 godina ima pigmentiranu kožnu promjenu nejasne etiologije iznad četvrtog rebra u aksilarnoj liniji lijevo, za koju je potrebno operacijski uzeti uzorak za patohistološku analizu te, po potrebi, ukloniti promjenu, a moguće i dio okolnog zdravog tkiva. S obzirom da se bolest liječi kirurški, pacijent će zajedno sa svim nalazima biti upućen plastičnom kirurgu.

Da bi se moglo pristupiti operativnom zahvatu, kirurg je odredio da se napravi niz pretraga koje uključuju osnovni laboratorij, krvnu sliku, elektrolite natrij, kalij i kalcij, glukozu te testove zgrušavanja. Od drugih pretraga, prije operacije potrebno je napraviti CT prsnog koša, EKG i pregled anesteziologa.

Pregled anesteziologa

Pacijent je, nakon učinjene dijagnostike, došao na pregled anesteziologa. Sestra na prijemu potvrdila je pacijentove osobne podatke te mu je predočila obrazac informacijskog pristanka. Potvrdio je podatke o sadašnjim i prethodnim bolestima. Osim sadašnje, novootkrivene bolesti, pacijent navodi da unazad pet godina ima hipertenziju koja je dobro kontrolirana primjenom kombinacije lizinopрила s hidroklorotiazidom. Puši 5-10 cigareta dnevno. Ima predijabetes, nije uzimao nikakvu terapiju, već vrijednosti glukoze u normalnom rasponu održava dijelom i kontrolom tjelesne težine. Ne uzima druge lijekove, nema drugih zdravstvenih tegoba i normalno je tjelesno aktivan. Rekreativno vozi bicikl. Njegovi nalazi ukazuju na umjerenu mikrocitnu anemiju, ima normalne nalaze ureje, kreatinina te protrombinsko vrijeme. Vrijednosti glukoze u krvi su mu oko 7 mmol/L. Pacijent ima rijetke ekstrasistole na EKG-u koji je snimljen u anesteziološkoj ambulanti. Nadalje, ima zubnu protezu u obje čeljusti te navodi povremenu bolnost vratne kralježnice uz limitiranu ekstenziju, fleksiju i rotaciju vratne kralježnice. Ima sezonsku alergiju na ambroziju, nije alergičan na lijekove. CT toraksa ukazuje na promjenu ispod kože, priraslu na 4 rebro, te nekoliko uvećanih aksilarnih limfnih čvorova, bez patoloških infiltrata intratorakalno.

Siguran let

1. Postojanje infrastrukture - aerodrom na početku i na kraju željenog leta.
2. Putnik želi letjeti
3. Putnik želi kupiti kartu.
 - Traženo je da predoči važeće identifikacijske isprave.
 - Postavljena su mu pitanja o njegovim potrebama tijekom budućeg leta.
 - Postavljena su mu pitanja o prtljazi koji namjerava nositi. Obaviješten je o mogućnostima i dozvoljenoj težini prtljage.
4. Putnik je kupio kartu i upoznat je s ograničenjima za let zrakoplovnih prijevoznika. Plaća dodatno osiguranje tijekom leta.
5. Putnik sprema svoje osobne stvari, dokumente i prtljagu prema dobivenim uputama.
6. Putnik odlazi na aerodrom, učinjena je ponovna provjera njegovog identiteta.

Procjena rizika i upute pacijentu

Zbog korekcije anemije i detaljne dijagnostike aritmije operacija se neće odgađati, jer pacijent dobro tolerira umjereni fizički napor. Anesteziolog je obzirom na predstojeću operaciju preporučio da pacijent preoperativno primi visokodozno željezo i vitamine B skupine radi korekcije anemije. Preporučeno mu je prestanak pušenja. Anesteziolog je pacijentove rizične faktore procijenio kao ASA 3 rizičnu skupinu. Pacijentu je preporučeno da ne prekida uzimanje antihipertenzivne terapije, te da na dogovorenu operaciju dođe od kuće, natašte. Tako će se smanjit rizik mučnine i povraćanja. Svoju redovitu terapiju treba popiti ujutro sa gutljajem vode, te izvaditi zubnu protezu. Objašnjeno mu je da će dobiti opću anesteziju, da će biti intubiran, da se neće primijeniti lijekovi za koje je poznato da izazivaju alergijske reakcije. Nakon operacije će se probuditi u sobi za buđenje gdje će se napraviti kontrola krvarenja i postoperacijske boli. Pacijent je svojim potpisom potvrdio da se slaže s predloženim.

Riječ o tumoru za koji se prvo mora napraviti ekstirpacija te evakuacija regionalnih limfnih čvorova radi potvrde proširenosti bolesti, definitivne dijagnoze i daljeg onkološkog liječenja. Upute o tome pacijent će dobiti nakon dospijeca patohistološkog nalaza, na kontroli u kirurškoj ambulanti. Dogovorno s kirurgom pacijent je primljen radi operacijskog liječenja dan prije operacije. Obzirom da ima nekoliko rizičnih faktora – višu životnu dob, pušenje i vjerojatnu malignu bolest navečer, prije operacije je dobio tromboprolaksu.

Predoperacijski postupci

Na dan operacije pacijent je popio svoje lijekove. Ujutro je na odjelu izmjerena vrijednost tlaka oko 160/90 i glukoze 7,9. Prije odlaska u operacijsku salu skinuo je zubnu protezu. Na dolasku u sobu za pripremu dobio sedativnu premedikaciju s 3 mg midazolama, kojem je cilj smanjenje napetosti. Ovo će ujedno smanjiti njegov tlak, koji često uslijed stresa poraste prije operacije. Pri dolasku u operacijsku salu pacijentov je tlak 130/80, puls oko 85, pacijent također ima rijetke ekstrasistole. On je miran, a saturacija na sobnom zraku je oko 98%.

Anestezija

Na dolasku u operacijsku salu učinjena je provjera korištenjem liste za sigurnosnu provjeru. Potvrđen je identitet pacijenta, strana operacije, postojanje rezervirane 2 doze krvi za predviđenu operaciju. Potvrđeno je da je napravljena provjera sve opreme koja će se koristiti za anesteziju i za operaciju. Potvrđeno je da je pacijent suglasan sa operacijskim postupkom što još jednom potvrđuje. Neposredno prije uvoda u anesteziju pacijent je dobio 100 mg lidokaina intravenski, da bi se smanjila učestalost ekstrasistola. Ovo je dovelo do normalizacije srčanog ritma. Za uvod u anesteziju odabrani su lijekovi sa manjim potencijalom izazivanja alergijskih reakcija, sufentanil, propofol i cisatracurij. Za intubaciju je odabran vidolaringoskop zbog smanjene mobilnosti kralježnice. Intubacija je bila učinjena bez većih problema. Nastavljena je inhalacijska anestezija sevofluranom uz bolusnu primjenu analgetika. Operacija je protekla uredno i bez jačeg krvarenja. Uklonjen je tumor i limfni čvorovi u aksili. Uzorak za PHD je poslan na patologiju. Na kraju operacije je za postoperacijsku analgeziju primijenjen intravenski paracetamol. Prije buđenja je prekinuta primjena anestetika. Pacijent je oksigeniran čistim kisikom do postizanja zadovoljavajućeg disanja.

7. Učinit će se sigurnosna provjera prolaskom kroz skener. Bočice sa tekućinom većeg volumena su uklonjene kako se pri promjenama tlaka tijekom leta ne bi izlile po pacijentovim osobnim predmetima. Pacijent je skinuo sat, iz torbe izvadio računalnu opremu, mobitel, tablet, punjače i naočale te ih stavio u posebnu kutiju. Oprema i putnik prolaze kroz skener.

8. Završna kontrola. Nakon što su putnik i prtljaga prošli sigurnosne provjere mogu pristupiti završnoj provjeri pri ulasku u avion. Manju torbu putnik može ponijeti u kabinu. Veliki kovčeg putovat će posebno.

9. Provjera karte i identifikacijske isprave na ulasku u avion.

10. Pacijent provjerava broj sjedala i sjeda na sjedalo 9B.

11. Stjuardesa daje sigurnosne upute. Provjerava jesu li svi putnici zakopčali sigurnosne pojaseve i jesu li pretinci za prtljagu zatvoreni.

12. Nakon što su učinjene sigurnosne pripreme, pilot počinje s polijetanjem. Mobilni uređaji su isključeni. Pilot daje putnicima informacije o letu. Upozorava putnike da ostanu vezani zbog turbulencije.

13. Avion je postigao željenu visinu, stjuardesa je putnicima podijelila lagani obrok.

14. Započinje slijetanje. Pilot ponovno upozorava na moguću turbulenciju. Isključeni su svi mobiteli i druga oprema koja može ometati kontrolu leta.

U sobi za buđenje

Nakon buđenja je pacijent bio uznemiren, žalio se na jaku bol u ruci na operiranoj strani. Izmjeren je tlak 200/110, te su za analgeziju primijenjeni bolusi morfija. Nakon primijenjene analgezije i bolusne primjene ebrantila pacijentov tlak je bio uredan. Postoperacijske vrijednosti GUK-a na dan operacije mjerene su u 6 satnim intervalima. Prva izmjerena vrijednost bila je 15 i potom 12 mmol/L. Regulirane su bolusnom primjenom actrapida.

Postoperacijske upute

Dan nakon operacije kirurg je pacijentu uklonio dren. Kontrolna krvna slika i GUK bili su uredni. Pacijent se i dalje žalio na jaču bolnost operiranog područja. Za postoperacijsku analgeziju, tijekom prvih nekoliko dana, preporučena mu je kombinacija tramadola s paracetamolom te kontrola kod svog obiteljskog liječnika. Preporučeno je također da se, nakon otpusta iz bolnice, obrati kardiologu radi daljnje dijagnostike aritmije.

Kontrola u ambulanti za bol

Na kontrolnom pregledu u kirurškoj ambulanti, nakon 14 dana, potvrđeno je da je riječ o skvamoznom karcinomu s metastazama u aksili. Kod pacijenta je predviđen nastavak onkološkog liječenja, a zbog zaostale boli u ruci na operiranoj strani, preporučena je kontrola u ambulanti za liječenje boli. Kako je kronična postoperacijska bol čest klinički entitet, ona predstavlja posebno polje rada anesteziologa. U liječenju kronične boli koristi se multimodalni pristup, koji, osim medikamentoznog liječenja, uključuje druge komplementarne metode liječenja. Tu spadaju minimalno invazivno liječenje boli, fizikalna terapije, akupunktura i druge metode.

15. Nakon uspješnog slijetanja putnici prolaze izlaznu kontrolu identifikacijskih isprava. Upućeni su na preuzimanje velike prtljage. Našem putniku zagubljen je kovčeg.

16. Služba osiguranja leta obavještava ga da je kovčeg nađen na drugom letu, te da će još istog dana biti upućen u hotel u kojem je putnik smješten.

17. Osiguranje koje je putnik platio pokriti će mu troškove nabavke nove odjeće dok mu se ne dostavi njegov kovčeg.

18. Isti način postupanja bit će primijenjen tijekom povratka putnika kući, kako bi se osigurala njegova sigurnost i pravovremeni povratak kući.

Sigurnost pacijenta mora biti osigurana tijekom svih medicinskih postupaka. Bitni aspekti sigurnosti pacijenta su prepoznati u Helsinškoj deklaraciji o sigurnosti pacijenata, donesenoj 2010. godine. Ona naglašava aktivno sudjelovanje svih sudionika u postupcima sigurnog liječenja. Pacijenti imaju pravo na informiranost o svojim rizicima, a anesteziolog je osoba koja ima ključnu ulogu u osiguranju sigurnosti pacijenta u perioperacijskom razdoblju. Pacijenti

moraju biti obaviješteni o svojim rizicima, rizicima liječenja, te aktivno sudjelovati u postupcima zdravstvene skrbi. Zdravstveni sustav mora sudjelovati u ovim postupcima na način da omogući sigurno obavljanje medicinskih postupaka osiguravanjem primjerenog opsega sredstava rada. Dužnost je poslodavca da sudjeluje u unapređenju sigurnosti pri liječenju promicanjem edukacije pacijenata i osoblja. Anesteziolozi u promicanju sigurnosti pacijenata timski rade s

kirurškim i drugim suradničkim strukama. Među osnovnim postupcima koje anesteziolog radi u okviru osiguranja sigurnosti pacijenta su: provjera opreme i lijekova, prijeoperacijska procjena i priprema pacijenta, osiguranje mjera sprečavanja i liječenja anafiksije, maligne hipertermije, toksičnih nuspojava lijekova, perioperacijska kontrola infekcija, postupci kod masivnog krvarenja i kontrola boli.

životopis



Specijalistica sam anesteziologije, reanimatologije, intenzivne i hitne medicine. Poslijediplomski studij iz područja kliničke farmakologije završila sam u Zagrebu 2003. godine. Doktorirala sam s temom "Sfingomijelinski put prijenosa signala kao mehanizam indukcije apoptoze u tumorskim stanicama izloženim inhalacijskim anestetima", mentorica prof. dr. sc. Ljubica Glavaš-Obrovac; obranjena na Medicinskom fakultetu Sveučilišta u Zagrebu 2007. godine. Zaposlena sam na Medicinskom fakultetu Sveučilišta u Osijeku kao predsjednica Katedre za anesteziologiju i na Klinici za anesteziologiju, reanimatologiju i intenzivnu medicinu KBC-a Osijek. Voditeljica sam poslijediplomskog specijalističkog studija Anesteziologija. Moje područje interesa je perioperacijsko liječenje kirurških bolesnika, neurotrauma i infekcija. Sudjelujem u istraživačkom projektu koji financira EU o MALDI-TOF spektrometriji u detekciji patogena. Aktivan sam član Europskog društva za intenzivnu medicinu (ESICM), član Povjerenstva za klinička ispitivanja, uključena u edukativne aktivnosti, poput bronhoskopske radionice, ispitivač na Europskom ispitu iz intenzivne medicine (EDIC II) i u projektu COSMOGI kojeg podržava ESICM, a čiji je cilj bio definirati osnovni set pokazatelja za dnevno praćenje gastrointestinalne disfunkcije kod pacijenata u jedinicama intenzivne medicine. Aktivno sudjelujem u radu Hrvatskog društva za anesteziologiju, reanimatologiju i intenzivno liječenje te sam recenzent za nekoliko časopisa iz područja anesteziologije i intenzivnog liječenja. Autor sam niza znanstvenih i stručnih radova, pozvani predavač na nizu međunarodnih kongresa te voditeljica tečajeva trajne poslijediplomske edukacije. Mentorica sam preko 40 diplomskih, poslijediplomskih specijalističkih i doktorskih radova na Medicinskom fakultetu u Osijeku.

ZNANOST I INOVACIJE



znanost i inovacije

KIRURGIJA KAO POZIV

Intervjuistkinja: Karla Bodakoš



izv. prof. prim. dr. sc. Suzana Matić, dr. med.
specijalist oftalmologije, subspecijalist prednjeg segmenta oka
Voditelj Odjela za prednji segment oka, glaukom i kirurgiju vjeđa i orbite
na Klinici za očne bolesti, KBC Osijek
Izvanredni profesor na Katedri za oftalmologiju i optometriju
Medicinskog fakulteta Sveučilišta Josipa Jurja Strossmayera u
Osijeku

Recite nam više o oftalmološkoj kirurgiji, prednostima, nedostacima te Vašem iskustvu iz prakse. Zašto je baš ta kirurgija bila Vaš izbor i poziv?

Pred kraj samog studija medicine, iskristalizirala mi se slika kojim smjerom krenuti i shvatila sam da me najviše zanima oftalmologija. Kada sam dobila specijalizaciju, svakim danom bila sam sve sretnija jer oftalmologija nudi širok spektar subspecijalnosti kojima se možete baviti i biti vrstan u tomu. Ovdje prije svega mislim na dio koji ne dotiče očnu kirurgiju, poput medikamentozne retine, uveitisa, kontaktologije te opće oftalmologije. Ja sam ipak izabrala kirurgiju jer me oduvijek privlačio posao u kojem ću se moći manualno izraziti. Još sam od djetinjstva svirala klasičnu gitaru i manualna aktivnost i sinergija lijeve i desne ruke uvijek je od tih dana. Razvoj tehnologije i aparata u oftalmologiji toliko brzo napreduje da ga mi, koji jesmo u poslu svaki dan, katkada ne stignemo pratiti. Razvoj laserskih platformi, novih generacija fakoemulzifikacijskih uređaja i vitrektoma te lasera za liječenje brojnih stanja, svrstavaju oftalmologiju u skupu, zahtjevnu i preciznu specijalnost.

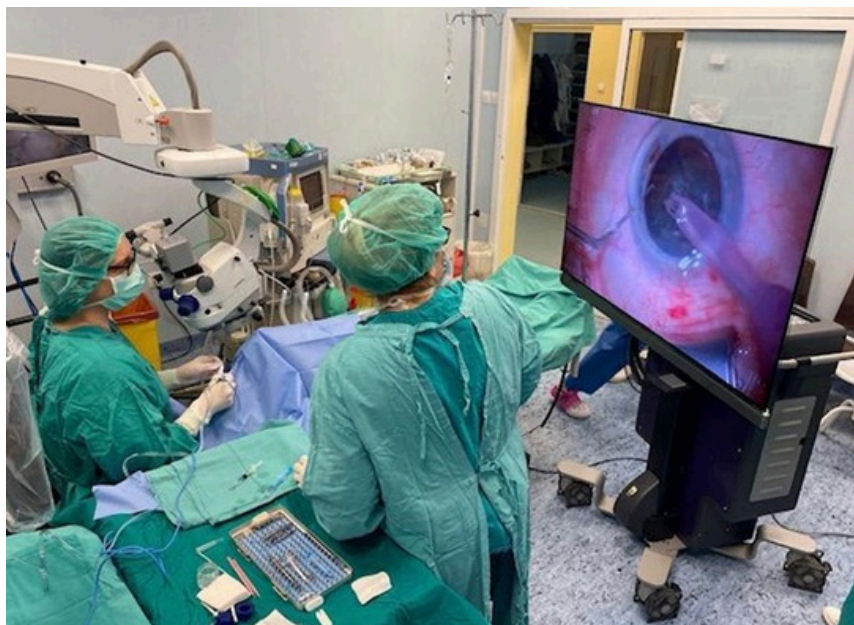S obzirom da sam subspecijalist prednjeg segmenta oka, svakodnevno se najviše bavim operacijama mrežnice. Ljepota ovog posla je što u jednom danu možete čovjeku vratiti vid i riješiti veliku brigu pacijentu te ga brzo osposobiti za povratak na posao i poboljšati mu kvalitetu života. Naime, većina pacijenata s mrežnicom dolazi sa smanjenom vidnom oštrinom, a neki i slijepi, dok nakon operacije vide i odlaze kući s osmijehom. Zadovoljstvo pacijenta učinjenim najveće je zadovoljstvo koje zauzvrat možete dobiti i ne postoji ništa materijalno što se može s tim usporediti. Osjetilo vida najjače je i najvažnije osjetilo čovjeka i sretna sam jer imam privilegiju raditi ovakav plemenit posao. Osim operacije mrežnice, koja je najčešće izvođena operacija na svijetu, bavim se i kirurgijom rožnice. Na Klinici imamo tim za eksplantaciju rožnice te već dugo izvodimo multiorganske eksplantacije bulbusa, a od 23.5.2023. godine izvodimo i eksplantacije „ex cadavero“, čime smo povećali broj rožnica za Očnu banku Zagreb te time skraćujemo liste za transplantacije rožnica. Kao koordinator za transplantaciju tkiva (rožnice) ispred KBC-a Osijek, a u

suradnji i pod mentorstvom prof. dr. sc. Mire Kalauza s Klinike za očne bolesti KBC-a Zagreb te u suradnji s Ministarstvom zdravstva RH, započeli smo i transplantacije rožnice te sam imala čast odraditi prvu samostalnu transplantaciju rožnice pod njegovim budnim okom 23.11.2017. Cilj je daljnje usavršavanje kirurških tehnika, ali i mentoriranje mlađih kolega koji nas trebaju naslijediti jer vrijeme svima brzo teče, a znanje je vrijedno samo ako se dijeli. Na mlađima svijet ostaje i jedna od misija je sve što smo stekli prenijeti na mlađe generacije, koje su izuzetno vrijedne, ambiciozne, pametne i željne učenja. Prednost očne kirurgije je ta što je egzaktna, precizna, brza, pacijent prođe niz predoperacijskih pregleda i imate promptnu dijagnozu u rukama, napravite kalkulaciju, operaciju i imate rezultat. Naravno da su zahtjevi pacijenata izrazito visoki i da se katkad dogode i mala odstupanja od željenog rezultata iako koristimo najsuvremenije uređaje i odradimo savršenu operaciju. Valja se nositi s tim dijelom subjektivnog nezadovoljstva pacijenta koje često nije do nas, nego se ubraja u fiziološko odstupanje jer oko nije plastični model, već živi organ.

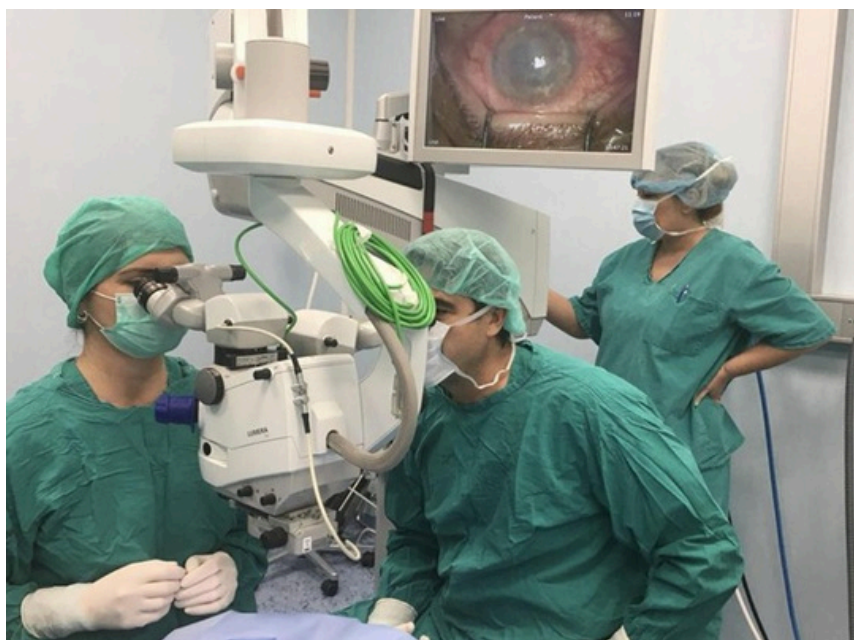Ovakve situacije ili trenutki, kada se dogodi komplikacija za vrijeme operacije, neizbježni su dio posla, ali ih mi kao kirurzi moramo spremno podnijeti, riješiti te objasniti pacijentu. To su trenutki kada se pitate jesam li dovoljno spretna, dobra i jesam li mogla još bolje odraditi svoje? To je onaj tihi pokretač u vama koji vas uvijek mora držati na oprezu, tjerati da radite i učite više, da se stalno usavršavate, korigirate i budete koncentrirani. Pri tome mislim da, kada se dogodi problem za vrijeme operacije, morate biti mentalno snažni, stabilni i mirni. To uključuje kontinuirani rad na sebi, dobru organizaciju vremena, pravilnu prehranu, dovoljno sna i dobar odnos prema sebi da možete imati „mirnu ruku“ u sali. To je kirurgija, trajni adrenalin u vama koji vas tjera naprijed, ali i drži budnim.

Da opet biram, opet bih izabrala kirurgiju i sretna sam što me i dalje vodi entuzijazam kao i prvog dana. Kroz ovaj posao upoznala sam divne ljude i proputovala dosta svijeta učeći, družeći se i razmjenjujući iskustva. Sretna sam da mogu pomoći i vratiti vid jer je to neprocjenjiv blagoslov.

I na kraju, hvala vam na pozivu za intervju. Želim vam puno uspjeha u daljnjem radu, a ako osjetite poziv za oftalmologiju ili bilo koju kirurgiju, želim da vam se želje ostvare i da postanete vrsni u onome što radite. Gdje god bili i što god radili, radite to s ljubavlju i uspjeh, zadovoljstvo i rezultati neće izostati.



Slika 1. Ultrazvučna fakoemulzifikacija (operacija mrežne) uz NGENUITY 3D vizualizacijski sustav



Slika 2. Prva transplantacija rožnice na Klinici za očne bolesti, KBC Osijek u suradnji s Klinikom za očne bolesti, KBC Zagreb i uz mentorstvo prof. dr. sc. Mire Kalauza (23.11.2017.)

znanost i inovacije

MEDICINA KAO POZIV

Intervjuistkinja: Klara Đambić

Vjerujem da svi studenti medicine vole čuti iskustva starijih, iskusnijih kolega. U sljedećih nekoliko stranica časopisa, imat ćete priliku proći kroz vremeplov i vidjeti kako je, nekima od njih, bilo dok su „bili u našoj koži“, dok su studirali, kako su se odlučili za specijalizaciju, ali i o onome što mnoge od nas tek čeka, a to su prvi radni dani i uplovljavanje u svijet rada. Uživajte!



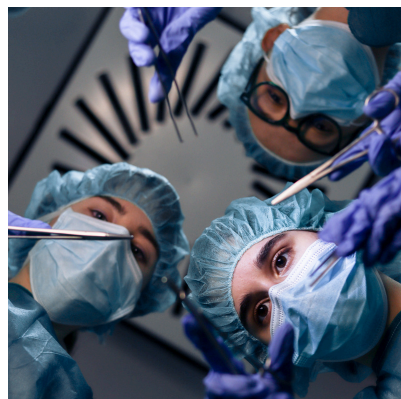doc. prim. dr. sc. Melita Vukšić Polić, dr. med.
specijalist dermatovenerologije na Zavodu za dermatologiju i
venerologiju, KBC Osijek
predavač

Prvo, i ono najvažnije; zašto baš medicina? Možete li nam reći kako to da ste se odlučili baš za studij medicine i kada ste znali da je to ono čime se želite baviti?

Medicina me intrigirala još od najranijeg djetinjstva, ali sam se tijekom srednje škole premišljala između medicine i prava. U vrijeme kada sam upisivala fakultet, (a bilo je to davneee...) bio je veliki pritisak na upise prirodnih, ali i društvenih fakulteta, tako da nije bilo prostora ni vremena za adekvatnu i kvalitetnu pripremu za oba prijemna na dva tako različita fakulteta. Stoga je moja odluka pala: BITI DOKTORICA, a ne odvjetnica. Zahvaljujući podršci svojih roditelja, mogla sam birati gdje želim studirati, tako da sam, nakon uspješno položenog prijemnog, upisala Medicinski fakultet u Zagrebu.

Kako ste gledali na medicinu, rad u bolnici i način života liječnika prije nego ste upisali medicinski fakultet?

Oduvijek me fascinirala sama pomisao da zdravstveni djelatnici (ponajviše liječnici) imaju nečiji život, zdravlje u svojim rukama tako da je u meni uvijek prevladavao osjećaj divljenja i poštovanja prema toj struci.



Koja Vam je godina ili period studiranja (npr. kolegij) ostao u lijepom sjećanju?

Studiranje u Zagrebu imalo je veliki utjecaj na moje odrastanje, sazrijevanje, samopouzdanje. Od predklinike mi je najupečatljivija ostala anatomija, a od kliničkih predmeta, naravno, moja dermatovenerologija, ali i interna, neurologija i psihijatrija. Još i danas mi se u sjećanje vraćaju neki doživljaji s pacijentima iz Vrapča, gdje sam slušala predmet psihijatriju. U dubokom sjećanju ostala mi je i terenska praksa s Visa.

A najvažnije je to što sam upoznala predivne kolege, koji su mi i danas prijatelji, a nalaze se širom Hrvatske i svijeta. Bili smo uspješna generacija kao studenti, a iz naše generacije iznikli su i mnogi vrhunski stručnjaci iz različitih grana medicine.

A što biste izdvojili kao „ne baš lijepo“ u sjećanju na studiranje?

Nije mi bio ugodan ispit iz neurokirurgije (zauvijek ću zapamtiti što je whiplash ozljeda). I sjećam se jednog profesora (ne bih imenovala) iz fiziologije koji je bio strah i trepet što se tiče kriterija vezanih za odijevanje studentica i studenata, brade kod kolega pa čak i frizure. Taj dio bio mi je pretjeran i svi smo se osjećali nelagodno kad smo trebali imati njegovo predavanje.

Jeste li se osjećali spremnima za rad u zdravstvu nakon završetka studija?

U moje vrijeme, nakon završetka šestogodišnjeg studija, imali smo liječnički staž u trajanju od godinu dana. To je bilo dovoljno da se pripremimo i psihički i fizički, a i znanjem i praksom za daljnji samostalni rad. I tada se moglo poraditi na kvaliteti edukacije, ali staž mi je ukupno gledajući ostao u dobrom sjećanju.

Možete li nam opisati kako je izgledao Vaš prvi radni dan?

Govorit ću o svom prvom radnom danu u ambulanti obiteljske medicine u Ivankovu gdje sam preuzela ambulantu od kolege koji je dobio specijalizaciju u bolničkom sustavu. Moram u uvodu reći da je ambulanta bila specifična po tome što je imala puno pedijatrijskih osiguranika, i to novorođenčadi, te sam imala nekoliko narkomana koji su redovito posjećivali ambulantu zbog izdavanja meta-donklorida.

Bila je zima, padao je snijeg. Bio je napor samo se dovesti od Osijeka do Ivankova, radila sam taj dan poslijepodne. Imala sam dojam da dan nikad neće završiti i da sam u svemu pogriješila. Međutim, kroz tjedan dana toliko sam se oslobodila, kao da je sve „proradilo“ u meni, sve dotadašnje znanje. Sve ostalo je povijest :).

Zašto dermatovenerologija? Kada ste se počeli zanimati za ovo područje, tijekom ili nakon studija? Jesu li se Vaši interesi mijenjali tijekom studija?

U dermatovenerologiju sam se zaljubila još za vrijeme studiranja. Već tada (na 4. godini) znala sam da želim biti dermatovenerolog. Ono što mi nije išlo u prilog bili su „zli jezici“ da je ta specijalizacija rezervirana za „štele“ i da je nikad neću dobiti. Tijekom rada u ambulanti obiteljske medicine u Ivankovu, moj se izbor/želja/san o specijalizaciji iz dermatologije i venerologije samo učvrstio jer sam se i dalje često susretala s kožnim problemima svojih pacijenata i snažno su me intrigirali. Vjerovala sam u sebe i svoje reference, dotadašnje ocjene, iskustvo i potihlo se nadala da ću ostvariti svoj san. I ostvario se!

Što biste savjetovali nama, studentima, uzevši u obzir vlastito iskustvo studiranja i rada u zdravstvu?

Imajte empatiju prema bolesnicima, ali i kolegama! Suradujte međusobno, budite tim s ostalim medicinskim djelatnicima (sestrama, tehničarima, fizioterapeutima).

Budite složni! Poštujte sve medicinske i nemedicinske djelatnike!

Budite spremni na prepreke, na više paramedicinskih, nego medicinskih prepreka, ali ne odustajte!

Vjerujte u svoje snove!

I za kraj još jedno pitanje: bude li Vam drago kada netko od studenata pokaže zanimanje za Vaše područje? Mogu li se studenti, ukoliko su zainteresirani ili budu, obratiti baš Vama kao osobi koja bi ih uvela u svijet dermatovenerologije?

Uz svoj primarni posao liječnika specijalista dermatovenerologa, aktivno sudjelujem u sustavu obrazovanja već 20 godina, prvo kao predavač u Medicinskoj školi (medicinskim sestrama i fizioterapeutima), potom kao asistent na Katedri za infektologiju i dermatovenerologiju za predmet Dermatovenerologija, kao predavač na Veleučilištu u Vukovaru (studij Fizioterapija) i, od 2021., pri Katedri za infektologiju i dermatovenerologiju kao docent za predmet Dermatovenerologija. Sve te godine potpuno sam na raspolaganju svima koji imaju interes za „dermu“. Rezultat toga je da mi se često obraćaju studenti s interesom da im budem mentor na diplomskom, doktorskom radu ili da surađujemo u pisanju radova. Presretna sam i ispunjena što sam svojim primjerom potaknula interes za struku za koju živim. Ovim putem pohvalila bih i zahvalila studentici Lani Lukendi i cijelom njezinom timu koji je inicirao osnivanje prve Sekcije iz dermatovenerologije Medicinskog fakulteta Osijek. Ponosna sam mentorica navedene Sekcije i to je još jedna potvrda da se rad i trud isplati!



dr. sc. Vjekoslav Kopačin, dr. med.

Specijalist radiologije, Klinički zavod za dijagnostičku i intervencijsku radiologiju, KBC Osijek

Prvo, i ono najvažnije; zašto baš medicina? Možete li nam reći kako to da ste se odlučili baš za studij medicine i kada ste znali da je to ono čime se želite baviti?

(kroz smijeh) Medicina je bila moj slučajan, a pokazalo se, i pravi odabir. Kroz igru, zbog utjecaja zanimanja mojih roditelja, od malena sam bio u kontaktu s prirodnim znanostima, točnije laboratorijem, kemijom i mikrobiologijom. Znao sam da ću se nečime takvim baviti, no oduvijek sam bio mišljenja kako život započinjemo uz pomoć medicine, a isto ga tako i završavamo. Tijekom priprema za studij medicinske biokemije, tutor iz matematike predložio mi je da probam otići na prijemni za medicinu i tada sam prvi put samoinicijativno vježbao zadatke iz fizike, jer je na prijemnom iz biokemije bila potrebna matematika. Nakon što sam upisao fakultet, nije bilo daljnjeg razmišljanja jer ostajem u rodnom gradu, kod svoje kuće. Sad, kad malo razmislim, možda iskustvo života van rodnog grada ne bi bilo tako loše.

Kako ste gledali na medicinu, rad u bolnici i način života liječnika prije nego ste upisali medicinski fakultet?

Možda su se vremena promijenila, ali kao tinejdžer nisam uopće razmišljao o radu u bolnici ili pozivu liječnika, uživao sam u djetinjstvu i samo sam učio. Kad malo razmislim, mislim da

sam čak imao i averziju prema bolnicama, točnije radiologiji (koja ironija) zbog filma Egzorcist gdje su glavnu glumicu podvrgavali radiološkim pretragama na uređajima koji su izgledali kao inkvizicijske naprave i to mi je bilo strašno. S druge strane, baš iz razloga što znamo koliko je želje, volje, znanja te empatije potrebno u radu s ljudima, na neki sam način imao veliko strahopoštovanje prema istima.

Koja Vam je godina ili period studiranja (npr. kolegij) ostao u lijepom sjećanju?

Uh, jako mi je teško odgovoriti na ovo pitanje jer, kako sam ranije rekao, cijeli period studija ostao mi je u jako lijepom sjećanju. Možda bih mogao izdvojiti jedino onaj osjećaj dok se tvoji prijatelji zabavljaju, a ti ponekad moraš zapeti s učenjem pred ispit i to je bilo najizraženije u prve dvije godine studija. Kasnije taj osjećaj nestane, a uloženi trud urodi plodom. Zato učite!

Jeste li se osjećali spremnima za rad u zdravstvu nakon završetka studija?

Kratko i jasno – ne. Iako se „austro-ugarski model studiranja“ možda vani cijeni zbog stečenog širokog (nekad i nepotrebnog) znanja, za vrijeme mog studiranja nedostajao je praktični dio koji bi omogućavao mladom liječniku stjecanje vještina koje će mu biti potrebne u daljnjem kliničkom radu.

Zahvalan sam nekolicini kliničara od kojih si mogao skupljati mrvice praktičnog znanja u kratkom vremenskom roku za vrijeme vježbi, dok si većini bio samo smetalo kojeg čekaju što prije poslati kući. I upravo me to motivira da dam sve od sebe u prenošenju znanja generacijama novih liječnika.

Možete li nam opisati kako je izgledao Vaš prvi radni dan?

Nakon odrađenog staža i položenog državnog ispita, počeo sam raditi kao liječnik u HMP. Prije prvog radnog dana, nas nekoliko koji smo u isto vrijeme počeli raditi, nismo imali organiziranu edukaciju iz reanimacije i, iako znaš teoriju, nedostaje ti prakse. Prvi radni dan bio mi je stresan. Štoviše, prvih nekoliko mjeseci bilo je stresno zbog očekivanja što bi mogla biti sljedeća intervencija, kako postupiti i sl. Imao sam sreću i radio sam s iskusnom tehničarkom i vozačem, što ti jako puno znači. Nakon što sam u razglasu čuo: „Ekipa 30!“, protrnuo sam, ali, nakon preuzimanja intervencije od dispečera, laknulo mi je kada sam saznao da se radi u epileptičkom statusu jer sam znao što trebam raditi. Kako je vrijeme prolazilo, s više iskustva nestajao je i taj stres.

Zašto baš radiologija? Kada ste se počeli zanimati za ovo područje, tijekom ili nakon studija? Jesu li se Vaši interesi mijenjali tijekom studiranja?

Opet slučajnost (smijeh). Po završetku fakulteta mislio sam da ću biti mikrobiolog. Prijavljivao sam se na više natječaja, no nisam dobio specu. Jedan od mojih prijatelja u to je vrijeme taman krenuo na specijalizaciju iz kliničke radiologije i na svakom je druženju ushićeno govorio o radiologiji (a sada oživljava mrtve mozgove ☹). Na jednom od druženja, nakon nekoliko piva spomenuo je da će se otvoriti natječaj iz radiologije u KBC-u Osijek i da bih se mogao prijaviti jer je specu, da, pogađate... SUPER. I to je bilo to. No, moram dodati kako mi se radiologija činila zanimljivom jer sam ju doživljavao kao granu medicine gdje tijelo, laički rečeno, ne otvaraš, a opet ga putem ove iste djelatnosti vidiš iznutra. Fora, zar ne?

Kada biste mogli razgovarati s „mlađom verzijom sebe“ koja studira, brine oko učenja, ispita, što biste joj rekli?

„Radi sve isto, ali putuj više!“. Sada najviše žalim što nisam koristio mogućnosti razmjene studenata i mislim da bih si savjetovao upravo to: da više putujem. Tako bih skupio još više iskustva i još više bi mi se proširili svjetonazori. Isto tako bih savjetovao da se više „laktaju“ za iskustva i prakse, kasnije bude lakše.

Što biste savjerovali nama, studentima, uzevši u obzir vlastito iskustvo i studiranja i rada u zdravstvu?

Hmmm, upozorenje!! Slijedi nekoliko isfucanih izreka ☹:

1. „Učite puno jer vam znanje nitko ne može uzeti.“ – na žalost, ne želite doći u situaciju da završite fakultet, a da ne znate osnovne činjenice van svoje grane medicine, a na taj način dolazi do predijagnostike, odgode do postavljanja dijagnoze... (ne kažem da ja znam sve, ali, i kad nešto ne znam, često o tome pročitam i ponovim ili naučim nešto novo). Nemojte prestati učiti jer se medicina razvija svakodnevno, od načina liječenja do dijagnostike i vjerojatno da će gradivo koje trenutno učite u nekom skorom vremenu postati zastarjelo.
2. „Dva i dva često nisu četiri“ – ah da, stvarnost se često razlikuje od onoga što smo učili u knjigama.
3. „Prvo budi čovjek, a potom liječnik“, riječi su koje sam čuo od jednog profesora i koje su mi se urezale u mozak. Nisu bolesnici krivi što su bolesni, a vi niste liječnik da glumite nedodirljivog ili Boga, već da im pomognete. Ako vam se ne sviđa rad s pacijentima, bilo mladima ili starima, čistima ili prljavima, promijenite profesiju dok nije kasno. Nikad ne znate kada ćete se upravo vi

možda naći u poziciji bolesnika, a onda nemojte očekivati da netko „titra“ oko vas.

4. Ne bahatite se činjenicom da ste liječnici, na taj način sramotite struku!
5. Partijajte, putujte i uživajte u mladosti još više jer kasnije nećete imati toliko vremena (iako ćete imati više novaca... koja ironija...).

I za kraj još jedno pitanje: bude li Vam drago kada netko od studenata pokaže zanimanje za vaše područje? Moгу li se studenti, ukoliko su zainteresirani ili budu, obratiti baš Vama kao osobi koja bi ih uvela u svijet radiologije?

Jako, jer, pogodite... radiologija je SUPER ☺!!! Šalu na stranu. Radiologija je grana medicine koja se kontinuirano i vrlo dinamično razvija. Uz korak prati i implementira moderne tehnologije poput umjetne inteligencije, izmijenjene stvarnosti, robotike i sl. Razvoj modernih CT i MR uređaja omogućava još detaljniji i realniji prikaz anatomije i patoanatomije. Uža specijalnost intervencijske radiologije budućnost je u sadašnjosti, koja je trenutno u našim prostorima izrazito podcijenjena i mnogi kliničari nisu upoznati s mogućnostima koje nudimo, a to je minimalna invazivnost uz jednaku uspješnost u liječenju bolesti. Bilo bi mi iznimna čast da mogu nekome od studenata otvoriti vrata i pokazati svijet i čari koje nudi moderna radiologija!



Mia Damašek, dr. med.
specijalist pedijatrije i uže specijalnosti neuropedijatrije
Klinika za pedijatriju, KBC Osijek

Prvo, i ono najvažnije; zašto baš medicina? Možete li nam reći kako to da ste se odlučili baš za studij medicine i kada ste znali da je to ono čime se želite baviti?

Od malih nogu znala sam da želim studirati medicinu. Počela sam vrlo rano; liječila sam svoje plišane igračke, svi su imali svoje kartone, a moja soba bila je moja ordinacija. Kasnije tijekom školovanja moja želja da igračke zamijenim pravim pacijentima bila je sve veća i bila sam sigurna da ne postoji drugo zanimanje kojim se želim baviti.

Kako ste gledali na medicinu, rad u bolnici i način života liječnika prije nego ste upisali medicinski fakultet?

Kao i svi mladi ljudi, imala sam prilično idealističko shvaćanje rada u medicini, odnosno bolnici, gdje sam oduvijek željela raditi. Nisam razmišljala o međuljudskim odnosima, „paramedicinskim stvarima“, organizacijskim teškoćama i svim ostalim izazovima koje rad u velikom kolektivu donosi. Isto tako, moje poimanje odnosa liječnik-pacijent bilo je potpuno drugačije od onog što se u stvarnosti svakodnevno odvija. Ponekad imam dojam, kao i moji kolege, da je nama liječnicima više stalo do zdravlja i dobrobiti pacijenata nego njima samima.

Koja Vam je godina ili period studiranja (npr. kolegij) ostao u lijepom sjećanju?

Teško je izdvojiti samo jedan period tijekom studiranja koji mi je bio najljepši. Bili smo skladni kao grupa, pomagali jedni drugima, bodrili se, učili, a položene ispite i uspjehe slavili smo zajedno. Kad bih morala izdvojiti konkretan period, bila bi to peta godina na kojoj sam konačno počela upoznavati pedijatriju.

A što biste izdvojili kao „ne baš lijepo“ sjećanje na studiranje?

Svaki je početak težak pa je tako i meni najteži period bila prva godina studiranja kada sam se sama doselila u novi grad u kojem nikog nisam poznavala, bila odvojena od obitelji i prijatelja. Trebalo je malo vremena da se priviknem na nove, zahtjevnije akademske izazove kao i na malo slobodnog vremena koje je preostajalo nakon cjelodnevnih obaveza na fakultetu.

Jeste li se osjećali spremnima za rad u zdravstvu nakon završetka studija?

Mislim da se nitko ne osjeća potpuno spremnim za samostalan rad pa tako nisam ni ja. Izlazimo s fakulteta puni teorijskog znanja, puni ambicija i elana kao i želje za uspjehom. Stvarnost je ipak nešto drugačija i sirovija, vrlo brzo postajemo suočeni s činjenicom da je potrebno puno više od puke teorije kako bismo se ostvarili kao dobri liječnici.

Možete li nam opisati kako je izgledao Vaš prvi radni dan?

Sjećanje na moj prvi radni dan pomalo je izbljedilo, no ono čega se sjećam je da sam bila uplašena, pod dojmom autoriteta koji su me okruživali, ali i uzbuđena što konačno počinje period o kojem sam maštala još kao djevojčica.

Zašto baš pedijatrija? Kada ste se počeli zanimati za ovo područje, tijekom ili nakon studija? Jesu li se Vaši interesi mijenjali tijekom studiranja?

Kao što sam već rekla u odgovoru na prvo pitanje, interes za medicinu kod mene se javio još u ranom djetinjstvu, prije polaska u školu, i nikada me nije napustio.


Htjela sam biti baš pedijatar, što sam i postigla. Pedijatrija me privlačila zato što djeca nisu „odrasli u malom“, već je puno zahtjevnije i izazovnije pomoći nekome tko ne zna sam opisati svoje simptome i tražiti pomoć.

Kada biste mogli razgovarati s „mlađom verzijom sebe“ koja studira, brine oko učenja, ispita, što biste joj rekli?

Mlađoj verziji sebe rekla bih da bude opuštenija, da se ne boji mogućeg neuspjeha na ispitu, da više uživa u slobodnom vremenu jer će ga kasnije biti sve manje.

Što biste savjetovali nama, studentima, uzevši u obzir vlastito iskustvo studiranja i rada u zdravstvu?

Što se tiče studiranja, poručila bih vam da će brzo proći i da uživajte u svakom danu svog studentskog života bez obzira što se na trenutke čini teško ili nemoguće. Kada razmišljate o svojoj budućoj specijalizaciji, odaberite smjer u kojem se doista vidite jer izazovi i odricanja koji su pred vama bit će daleko teži ako radite posao koji vas barem djelomično ne ispunjava.

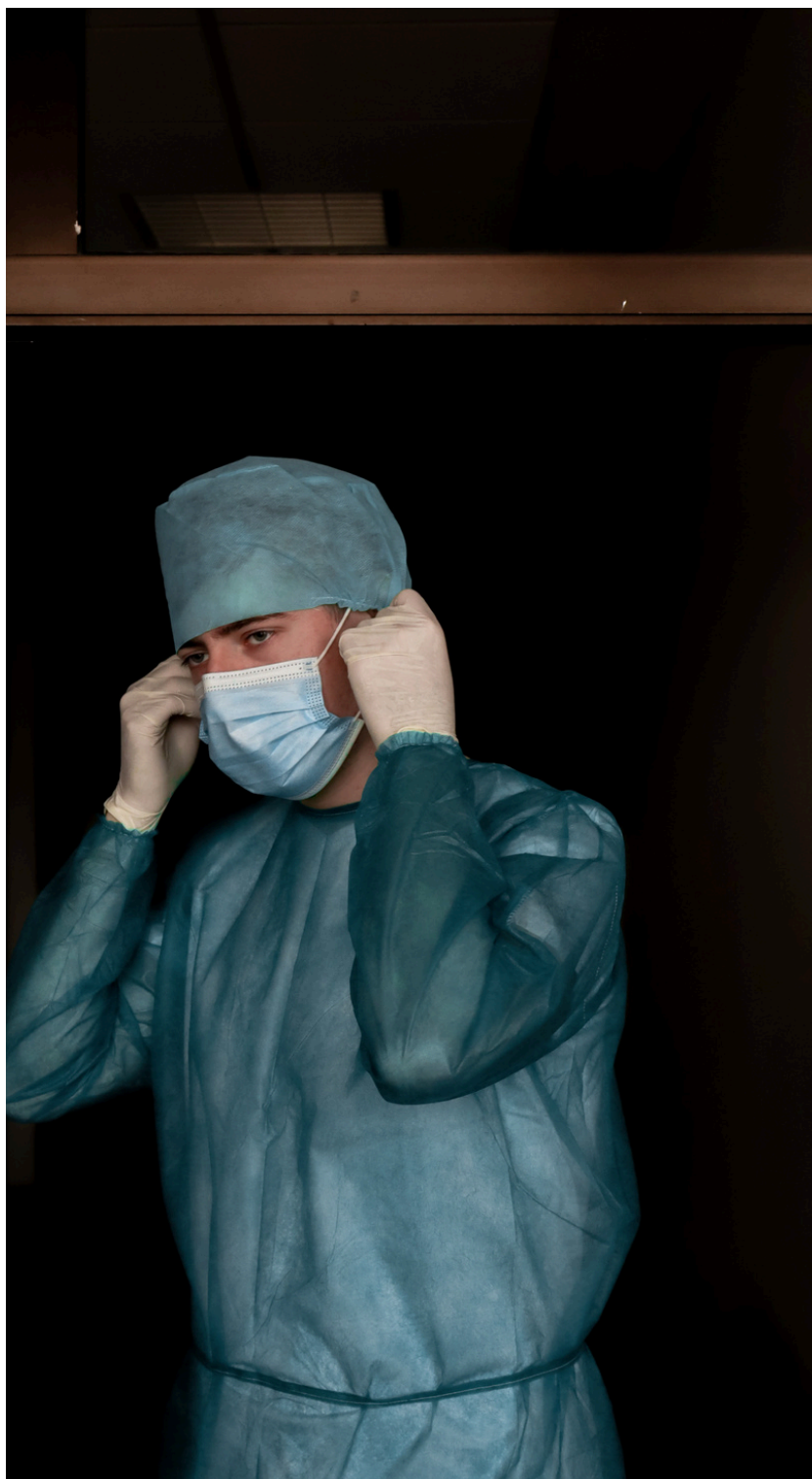

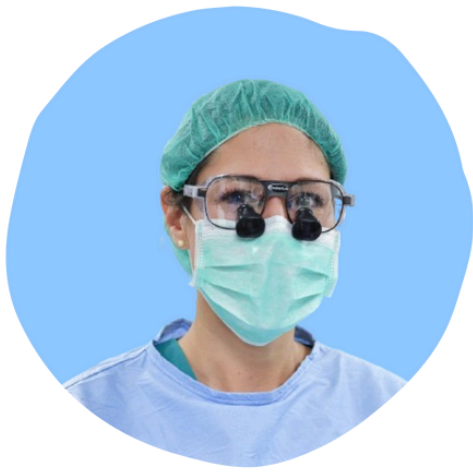I za kraj još jedno pitanje: bude li Vam drago kada netko od studenata pokaže zanimanje za Vaše područje? Mogu li se studenti, ukoliko su zainteresirani ili budu, obratiti baš Vama kao osobi koja bi ih uvela u svijet pedijatrije?

Naravno da mi je drago ako potaknem studente da zavole pedijatriju jer ipak je ona najbolja. Svaki student dobrodošao je da pita, kako mene tako i moje kolege, sve što ga zanima jer ste vi naša budućnost. Dat ću sve od sebe da vam pokušam približiti barem djelić onoga čime se ja svakodnevno bavim, one sretne i one manje sretne trenutke, a na vama je da odlučite je li to nešto što biste mogli raditi do kraja života.

Hvala Vam na ovom razgovoru! Vjerujem kako će kolegama, kao i meni, Vaše riječi i ovi savjeti svakako biti korisni. Puno nam znači čuti sve ovo od liječnika, sestara, kojima se toliko divimo i koji su naš najveći uzor. Čuti možda ono kroz što i sami trenutno prolazimo, o čemu razmišljamo i da, bez obzira na sve što se trenutno događa, možemo ići dalje i možemo uspjeti, baš poput Vas!

Hvala još jednom na pozivu! Zaista sam počašćena što ste me odabrali kao liječnicu - uzor mladima! Lijepo je znati da Vas cijene te prepoznaju vaš trud i zalaganje, kako studenti, kolege, tako i pacijenti i roditelji. Sretno svima u svim životnim pozivima, jer zaista vjerujem da je medicina prije svega poziv!





žene u znanosti

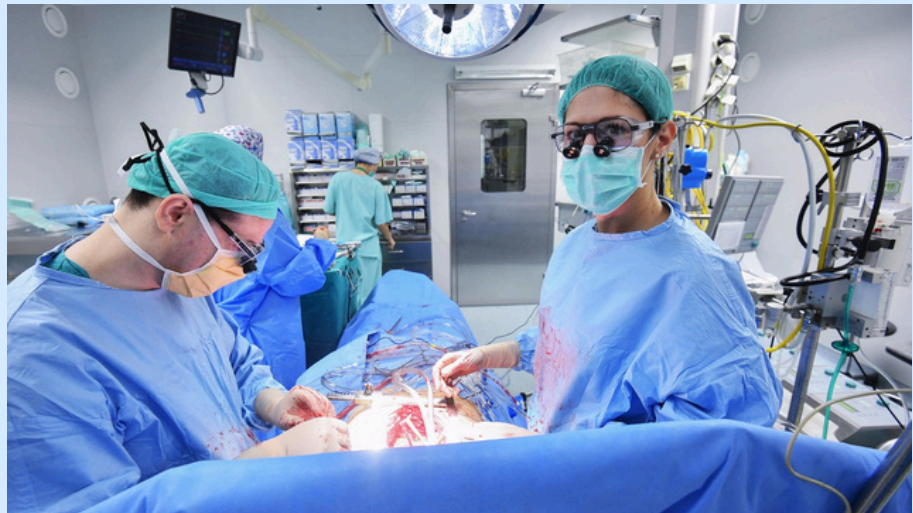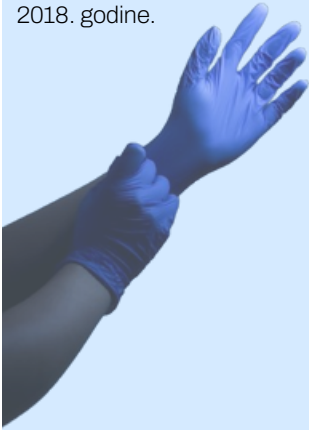DR. SC. LUCIJA SVETINA, DR. MED.

Lucija Svetina rođena je 1986. g. u Zagrebu. Završila je Medicinski fakultet Sveučilišta u Zagrebu 2010. godine s izvrsnim prosjekom te dekanovom i rektorovom nagradom. Staž je provela u KBC-u Zagreb gdje nastavlja sa specijalizacijom iz kardiorakalne kirurgije (smjer kardijalna kirurgija), koju završava 2018. godine.

Po završetku studija upisala je poslijediplomski doktorski studij na Medicinskom fakultetu Sveučilišta u Zagrebu. Doktorirala je 2018. godine s temom „Utjecaj izvantjelesne cirkulacijske potpore na viskoelastična svojstva krvnoga ugruška i funkcije trombocita“. Iste godine upisuje i poslijediplomski specijalistički studij „Menadžment u zdravstvu“ na Medicinskom fakultetu Sveučilišta u Zagrebu, koji završava sljedeće godine.

Također je i viši predavač na Katedri za kirurgiju Zdravstvenog veleučilišta u Zagrebu od 2015. godine kao i znanstveni suradnik Medicinskog fakulteta Sveučilišta u Zagrebu.

Objavila je 21 rad indeksiran na PubMedu, obrazovala se tijekom višestrukih boravaka u inozemstvu i zemlji. Dvije godine provela je i u Ministarstvu obrane Republike Hrvatske kao visoki časnik Hrvatske vojske.



1. Budući da ste i Vi među „ženama u znanosti“, tj. „ženama sa skalpelom“, možete li nam reći kako ste se odlučili za kiruršku specijalizaciju kao što je kardiokirurgija? Koji Vam je uži interes u specijalizaciji?

Volim medicinu i s kardijalnom kirurgijom prvi sam se put upoznala tijekom turnusa iz kirurgije. Tada smo imali vježbe u trajanju od pet tjedana i svatko je bio raspoređen na jedan od odjela.

Studenti na našoj kirurgiji mogu dosta raditi, operacije su dugačke i uvijek ima mjesta za one koji žele raditi. Bitno je znati da kardijalna kirurgija nije grana medicine koja se sastoji isključivo od kirurgije. Ona je „multitasking“ u limitiranom vremenu, dominantno kirurgije, ali podrazumijeva detaljno poznavanje i korištenje vještina intenzivne i interne medicine, prvenstveno kardiologije. Liječnik ove specijalizacije mora biti uporan, imati veliku želju za znanjem, ne samo svoje struke, nego i ostalih grana medicine.

Mora biti motiviran učiti, raditi, činiti dobro ljudima za koje radi i s kojima radi. Mora biti visoko organiziran i imati sposobnost suradnje, ali u svemu tome biti skroman i pošten, znati svoje granice. Definicija kardijalne kirurgije nije kirurgija čiju operaciju izvodi kardijalni kirurg. On je vođa tima, a svi znamo da vođa tima mora učiniti da svi članovi tima budu najbolja verzija sebe. U suprotnom se lanac raspada. Kardijalna kirurgija timski je rad kirurga, anesteziologa i njihovih tehničara, operacijskih sestara, tehničara koji rade na stroju za izvantjelesni krvotok, sestara na

odjelu koje brinu o bolesniku, fizioterapeuta koji bolesnika nakon operacije ponovno podiže na noge i niza drugih ljudi. Taj lanac mora biti čvrst. U radu sa svima njima jako sam puno naučila i na tome sam svima neizmjerljivo zahvalna. I, na kraju, ništa od toga ne bi bilo moguće bez discipline i samodiscipline. Radi svega navedenog odlučila sam ići putem koji mi pruža otvoren horizont mogućnosti i uključuje sve što me u medicini zanima i dopušta različite spektre djelovanja. Operacijama na srcu mijenja se hemodinamika čitavog organizma i zato promjene vidimo već tijekom operacije ili neposredno nakon operacije. Upravo je to to ono najbolje, rezultati intervencija vidljivi su odmah.

2. Sjećate li se svoje prve operacije?

Nakon prve operacije, tj. općenito nakon svog prvog boravka u operacijskoj sali, kada su mi dali da postavim jedan šav, motivirali su me da dođem i drugi dan. Svidio mi se tim, organizacija, ono što se radi i kako se radi. Drugi dan prešao je u treći, potom u tjedne i mjesece, zatim u pripravnički staž i na kraju specijalizaciju.

3. Koliko se razlikuje praksa kardiokirurgije u Hrvatskoj i izvan njezinih granica? Gdje ste se stručno usavršavali tijekom svoje karijere?

Bitno je usvajati različite vještine svoje struke iz mnogo izvora, kroz radionice, razmjene, obilaske. Postoji izreka: „Lijek za dosadu je znatiželja, ne postoji lijek za znatiželju.“ Ali treba biti znatiželjan i uporan. Od mojih dužih boravaka izvan granica Hrvatske spomenula bih boravak u AKH-u u Beču. Princip rada bio je isti; ako želiš raditi, uvijek ima posla. Bolesnici su isti, medicina je ista. Organizacija rada nešto je drugačija, ali sve su to nijanse, to je ono što nam u kasnijem stadiju razvoja treba, jer nijanse nas čine boljima. Naša medicina je, volimo reći, uz bok svjetskoj, ali jednostavno tako i je. Međutim, ponekad treba otići izvan svoje ustanove, grada ili zemlje

jer ono što nas oplemenjuje i zbog čega rastemo jesu kontakti, iskustva i doživljaji. Za sve ovo moramo biti prisutni i jednadžba je vrlo jednostavna. Što si više uz bolesnika, u Hrvatskoj ili vani, imaš više iskustva. U kirurgiji nema prečaca i preskakanja nivoa. Sve mora proći kroz ruke.

Tijekom svoje karijere bila sam i visoki časnik Hrvatske vojske i prošla vojnu obuku koja je po strukturi komplementarna kirurgiji. Osoba u životu mora imati široka znanja iz discipline koje se možda naočigled i ne stavljaju pod isti nazivnik. Završila sam i poslijediplomski studij Menadžmenta u zdravstvu na Medicinskom fakultetu u Zagrebu. Sve to podrazumijeva poznavanje procesa upravljanja rizicima. A kardijalna kirurgija to i je, jedna odgovorna struka u kojoj su rizici visoki, životi bolesnika, i stoga onaj koji je obavlja mora u glavi imati spreman plan A, B, C. Ponekad i više od toga. Da bi to mogao, mora skupljati iskustva, učiti, znati, posvetiti se posebno i predano svakom bolesniku. Postoje dokazi da se ljudi s velikom količinom općeg znanja sa životom nose lakše od onih koji imaju samo usko određena znanja.

4. Kroz protekle godine porasla je zainteresiranost za pohađanjem poslijediplomskog doktorskog studija. Vi ste uspješno obranili disertaciju pod naslovom „Utjecaj izvantjelesne cirkulacijske potpore na viskoelastična svojstva krvnoga ugruška i funkcije trombocita.“ Kako vam je bilo surađivati pod mentorstvom jednog od velikana kardijalne kirurgije Hrvatske, prof. dr. sc. Bojanom Biočinom?

Poslijediplomski doktorski studij logičan je nastavak akademskog obrazovanja za one koji to žele. On je samo formalan uvod u znanstveni svijet i obranom doktorata znanost tek počinje.

Doktorat nam samo dokazuje da mi to možemo, uči nas znanstveno razmišljati i pisati, ali nipošto nije vrhunac karijere ili vrhunac znanstvene karijere. To je samo jedan događaj kojim završava maraton prikupljanja i obrade podataka, pisanja, fakultetske administracije. S tim će se vjerojatno složiti i prof. Biočina. Doktorat nam pruža i mogućnost da u budućnosti putem nastave nastavimo raditi s novim studentima, da im prenosimo svoja znanja i vještine. To je izuzetno, naučiti nekoga nešto što ti znaš. Treba uzeti u obzir da mi medicinari svoje doktorate pišemo paralelno dok radimo, između dežurstva i tijekom noći. Međutim, to ne treba biti razlog za odustajanje. Ako netko to želi, samo neka slijedi svoje želje. Uvijek se isplati.

5. Kako izgleda Vaš tipičan radni dan?

Radno. Prosječan radni dan traje oko 10 sati, što znači da dio životnih stvari treba riješiti i prije odlaska na posao, tako da dan počinje dosta ranije. Posao kardijalnog kirurga, kod nas, sastoji se od vizite koja počinje u 7 i 30 ujutro, rada s bolesnicima do odlasku u salu oko 8 i 30 sati. Zatim slijede operacije koje traju 4-5 sati, ponekad i više, ovisno o vrsti zahvata koja se izvodi. Određene dane u tjednu kardijalni je kirurg, nakon jutarnjeg, i na popodnevnom programu, što znači novih 4-5 sati u operacijskoj sali. Između rada u operacijskim salama, obavlja se rad s bolesnicima koji uključuje brigu, punkcije, drenaže, ultrazvuke, previjanja, male zahvate, korekcije terapije, konzultacije s drugim strukama. Uz sve to dolaze i redovna dežurstva, hitne operacije, ponekad i eksplantacije i transplantacije koje se uglavnom odvijaju izvan radnog vremena, navečer i noću. Slobodnog je vremena

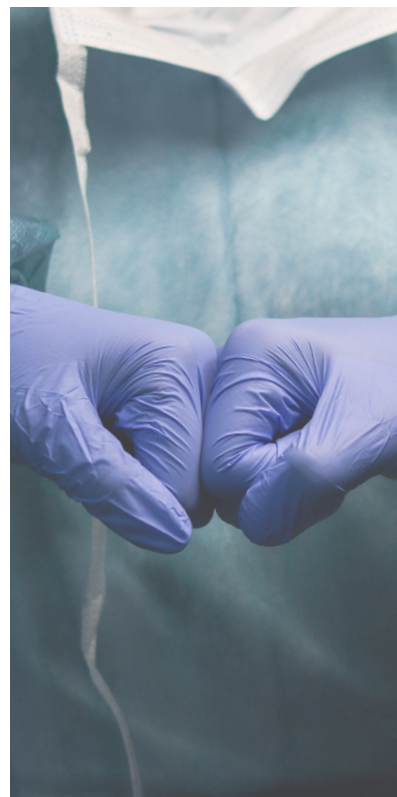glavnom malo, ali ga zato više cijenite i zahvalni ste na tome te ga usmjereno trošite. I, naglasit ću još jednom: ništa od svega u tom radnom danu ne bi bilo moguće da nema jakog tima. Timski rad preduvjet je za ovaj posao u kojem svi ovisimo jedni o drugima.

6. Koji biste savjet dali svima koji se jednog dana vide „unutar sterilnog polja“, u operacijskoj sali?

Da biste ovo radili, morate to voljeti. Pogrešno je željeti biti nešto. Ponekad dođu studenti koji znaju da od malena žele biti kardijalni kirurzi i to je zato što nas odmalena pogrešno pitaju; "Što želiš biti kada odrasteš?", a ne: „Kakav želiš biti kad odrasteš?“ Želim biti dobra osoba, a kao petogodišnjak ne znam više od onih zanimanja koja rade članovi obitelji. Svima kažem da provedu s nama neko vrijeme, mjesec, radite ono što rade specijalizanti. Dođite prvi, idite zadnji. Ostanite i kada se nešto zakomplicira, bez obzira na to što je to petak navečer ili nedjelja ujutro, jer kardijalna kirurgija nije samo operacijska sala od 8 do 16 sati ranim danima. Kardijalna kirurgija nema radno vrijeme, ne poznaje vikende ni blagdane. Ako ste spremni puno toga žrtvovati i još više nego što uopće mislite da možete žrtvovati, onda je to posao za vas. Zvuči oštro, ali ako to prihvatite kao novo normalno, onda ćete to moći i raditi jer, kada sve ide kako treba, to je najljepši posao na svijetu. Vidjeti sretnog i dobrog bolesnika koji napokon može disati i kojeg ništa ne boli dok na svojim nogama izlazi iz bolnice nakon završetka kirurškog liječenja nagrada je koja vas čini ustrajnim da to radite i dalje. To je ono zašto sve radimo.

7. Za kraj, koju biste poruku htjeli poslati svim studentima i mladim kolegama?

Nažalost, ne mogu dati formulu u koju se mogu postaviti osobine i želje studenata i mladih kolega kojom bih im mogla pomoći u odabiru. Ali, ako imaju motiv da rade ovaj posao, savjetujem ih da probaju. Odlična je izreka Bertolta Brechta koji kaže: „Ako se borite, možete izgubiti, a ako se ne borite, već ste izgubili.“ Čak i ako kolege shvate da to nije za njih, oni su sretnici koji imaju izbor. Ono što je normalno izvan Hrvatske činjenica je da je zdravo mijenjati posao. Najgore je raditi nešto s čim osoba nije zadovoljna. Budite uporni, imajte otvorene oči u želji za znanjem. Krivulja je učenja dugačka, ali što se više odmičete po koordinatnom sustavu, više znanja imate iza sebe. Međutim, ništa nije nemoguće, niti zato što je netko žena, niti zato što je nešto u narodu definirano kao muški posao. Nigdje u opisu specijalizacije ne piše da je to muška specijalizacija. Žene i muškarci jednaki su u sposobnostima i znanju, razlikuju se samo karakteri osobe. Dobar radnik jest dobar radnik. Ženama je teže ako imaju djecu zato što je majka uvijek majka i to je ono što ona primarno jest, dok obavlja posao kardijalnog kirurga. Ona ima još jednu važniju zadaću. No, sve je moguće ako pravilno trijažiramo obveze, socijalni život... Uz potporu obitelji. Bez toga nema ništa. Iako ste me odabrali za ovaj intervju kao osobu koja je među prvima u nečemu, moram naglasiti da sam tek sljedbenik onih koji su bili i preteča onima koji će tek doći. Hvala učiteljima i dobrodošlica mladima!



žene u znanosti

VITREORETINALNA KIRURGIJA

Autorica: Marija Štanfel, dr. med.

Rođena u Zagrebu 25. siječnja 1979.

Pohađala je Osnovnu školu „August Cesarec“ Ivankovo s izletima u Karlovac (3. i 4. razred) tijekom roditeljske specijalizacije te u Zagreb (7. razred) tijekom rata. 1997. godine završila je Gimnaziju Matije Antuna Reljkovića u Vinkovcima, prirodoslovno-matematički smjer. Diplomirala je 2003. na Medicinskom fakultetu Sveučilišta u Zagrebu.

Nakon odrađenog jednogodišnjeg staža u Općoj bolnici Vinkovci i položenog stručnog ispita, 2005. započela je specijalizaciju iz oftalmologije za OŽB Vinkovci, koju provodi na Klinici za očne bolesti KBC-a Zagreb i Medicinskog fakulteta Sveučilišta u Zagrebu. Po završetku specijalizacije u lipnju 2009. vraća se u Vinkovce na 4 mjeseca, a od listopada 2009. zaposlenik je KBC-a Zagreb.

Negativna je okolnost te promjene vraćanje duga matičnoj bolnici, ali velika prednost i razlog promjene jest što tu i tada započinje njezino intenzivno bavljenje stanjima i bolestima retine i edukacija za vitreoretinalnog kirurga, čime ujedno postaje i prva žena vitreoretinalni kirurg u RH. U sklopu edukacije bila je na nekoliko stručnih edukacija u Italiji i Belgiji. Od 2015. subspecijalist je stražnjeg segmenta oka.

Sudjeluje u izvođenju dodiplomske i poslijediplomske nastave iz oftalmologije te brojnim kliničkim studijama, a sama je student poslijediplomskog doktorskog studija na Medicinskom fakultetu Sveučilišta u Zagrebu.

U slobodno vrijeme pjeva u Akademskom zboru Ivan Goran Kovačić, dionica alt.



Oftalmologija je dinamična kirurška struka, koja je zahvaljujući tehnološkom razvoju posljednjih desetljeća doživjela veliki procvat.

Vjerojatno nema osobe koja nije čula za refraktivnu kirurgiju, danas vrlo popularno „lasersko skidanje dioptrije“, dok su neki dijelovi struke manje poznati široj javnosti, ali ništa manje uzbudljivi, a u tom smislu prvenstveno mislim na vitreoretinalnu kirurgiju (PPV, pars plana vitrektomija). Vitreoretinalna kirurgija je kirurgija stražnjeg segmenta oka, dijelova oka iza očne leće. Razvoj pars plana vitrektomije počeo je krajem 1960-ih, početkom 1970-ih i od tada, zahvaljujući tehnološkom napretku, nezadrživo raste.

Riječ je o mikrokirurškim zahvatima koji se vrše radi bolesti i stanja kao što su: vitrealno krvarenje (traumatsko, zbog rupture retine, vaskularne okluzije ili makularne degeneracije), odvajanje mrežnice s rupturom (za razliku od tzv. solidnog odignuća retine radi tumora žilnice), komplikacije dijabetesa (krvarenje, proliferativna retinopatija s trakcijom, makularni edem), ozljede oka s intrabulbarnim stranim tijelima, makularne membrane i rupture i sl., ukratko, bolesti i stanja za koja najčešće ne znamo da postoje dok nas ne zadese.

Stanja kao ablacija retine i intrabulbarno strano tijelo (uz koje često ide ili se može razviti gnojna infekcija, endoftalmitis) smatramo hitnima i operiramo unutar nekoliko sati ili dana od postavljanja dijagnoze, dok ostala stanja i bolesti možemo tretirati s odgodom od nekoliko tjedana ili mjeseci.

Operacije se izvode u općoj anesteziji ili, ako pacijent zbog zdravstvenog stanja ne može ili ne želi opću anesteziju, u lokalnoj potenciranoj anesteziji gdje intravenski dobiva sedaciju i analgeziju te dodatno bolus anestezika tik do same očne jabučice, bilo retrobulbarno, bilo subtenonski.

Važno je prije operacije proširiti zjenicu primjenom midrijatskih kapi.

Potrebna nam je posebno opremljena operacijska sala i izučeno i vješto osoblje.

Operacije se vrše pomoću operacijskog mikroskopa s posebnim setom leća za prikazivanje unutrašnjosti oka, iako su danas u upotrebi i posebne kamere i 3D sustavi.

Neizostavan nam je poseban stroj, vitrektom, koji ima više funkcija pa nam omogućuje održavanje stalnog tlaka unutar oka tijekom operacije, kauterizacija lediranih krvnih žila, laseriranje ruptura i vaskularnih lezija i, naravno, uklanjanje vitreusa i svega uklopljenog u vitreus što nam je svojevrсни višak.

U oko se ulazi 3-4 mm od limbusa, granice između rožnice i bjeloočnice, u zoni tzv. pars plane, gdje bismo trebali biti dovoljno udaljeni od leće da je ne oštetimo prilikom ulaska u oko, i na samom rubu neurosenzorne retine, koju također ne želimo dodatno oštetiti svojim manevriranjem.

Standardno se rade tri ulaza, jedan za infuziju i dva za ostale instrumente od kojih je jedan svjetlo. Ponekad se koristi tzv. „luster“, izvor svjetla koji stoji samostalno, što nam omogućuje dvoručno operiranje, da možemo sami sebi pomoći i lakše manevrirati tijekom operacije, što je osobito važno kod, npr., teških proliferativnih retinopatija s brojnim membranama koje želimo oljuštiti sa što manje dodatne štete. Danas su ti ulazi u oko gotovo uvijek troakari veličine 23, 25 ili 27 G (gauge) iako se donedavno, a ponegdje još uvijek ili bar za specifične slučajeve, radi 20 G sklerotomije, bez troakara. Sklerotomije od 20 i 23 G šivaju se (resorptivnim šavima, koji žuljaju nekoliko dana, ali se kroz nekoliko tjedana sami razgrade), dok se 25 i 27 G najčešće ostavljaju bez šavova.

Današnji vitrektomi rade (usisavaju i režu vitreus) brzinom od 10000-16000 rezova u minuti, dok su prvi uređaji 1969. radili nekoliko stotina rezova. Operacija je zamišljena kako bi se uklonilo, kako samo ime kaže, vitreus, odnosno zamućenja unutar vitreusa (opaciteti, krvarenje). Razvojem i usavršavanjem kirurške tehnike i razvojem novih i boljih instrumenata (za što su između ostalih zaslužni pioniri i perjanice struke, kao što su Machemer i Charles te Eckart) rastao je i broj indikacija i zahvata koje se sa sve većim uspjehom može izvesti. Danas se, a to je zasluga i novih i sofisticiranih dijagnostičkih metoda, sve više operira makularna patologija (epimakularna membrana, ERM i makularna rupa, MH). Također, sve češće i uspješnije tretiraju se i subretinalne lezije (krvarenja i membrane).

Važno je spomenuti da se u našoj zemlji operacija izvodi od 1982. kada ju je uveo, danas umirovljeni, prof. Šikić. Zajedno s prof. Katušićem, educirajući se na izvoru znanja i inovacije u Njemačkoj, Nizozemskoj i Belgiji, djeluju tijekom 1980-ih i 1990-ih u KBC-u Zagreb. Krajem 1990-ih i početkom 2000-ih, stasalo je, zahvaljujući velikom osobnom zalaganju, još nekoliko danas aktivnih vitreoretinalnih kirurga (Šlezak - Varaždin, Kovačević - Rijeka, Šarić - Rebro, Sv. Duh, Vatavek - Vinogradska). Danas se, zahvaljujući opremanju i sustavnoj edukaciji unutar i izvan matičnih kuća u našoj zemlji (prof. Jukić aktivno je podučavao kolege u KBC-u Osijek tijekom 2018., dio kolega educirao se na subspecijalizaciji i dodatnim angažmanom unutar naših KBC-ova) te operacije vrše na više mjesta unutar javnog zdravstvenog sustava, u nekima redovito i uhodano (Zagreb, Osijek, Rijeka, Split), u nekima sporadično i pionirski (Varaždin, Čakovec, Karlovac, Dubrovnik).

Nekoliko mudrosti koje je meni u mojim počecima rekao moj prvi mentor i u kojima je, prema mom dosadašnjem iskustvu, zaista sadržana bit vitreoretinalne kirurgije ili zapravo bilo koje kirurgije:

„Sprijeda ti je leća - nju ne smiješ dirati; straga ti je retina - nju ne smiješ dirati; ali između toga imaš dva i pol centimetra u kojima možeš raditi što god hoćeš.”

„Nema jednostavnih operacija, svaka se može zakomplicirati u trenu.”

A da bi čovjek bio dovoljno opušten da radi što god hoće i da se može uhvatiti u koštac sa svim nenadanim situacijama, jako dobro mora znati sve što može. Tako da, nikad kraja učenju i usavršavanju.

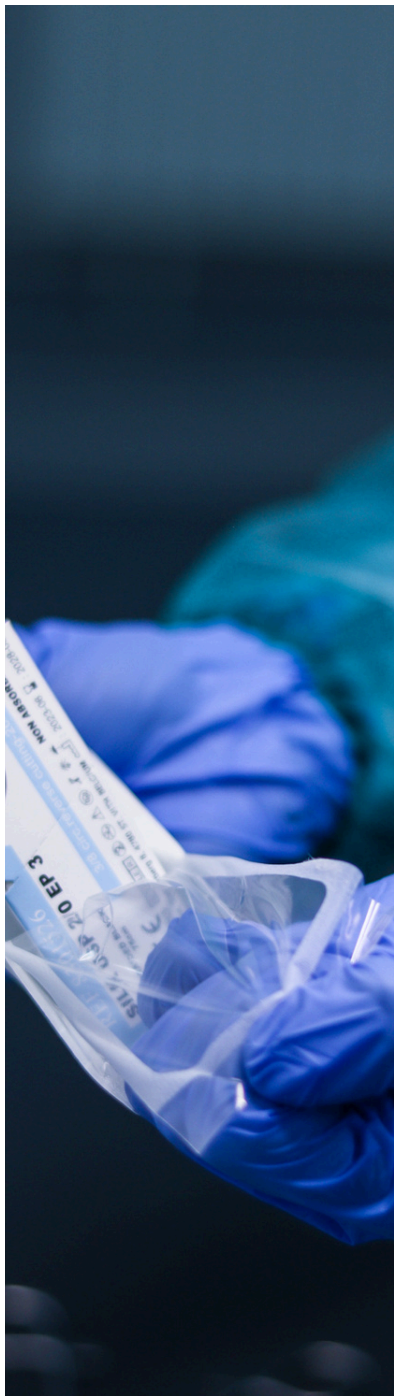Ali, to nas drži mladima.

znanost i inovacije

ULOGA 3D ISPISA U KIRURGIJI GLAVE I VRATA



Autorica: Ivana Kosorčić (glavna urednica časopisa Puls, Medicinski fakultet Sveučilišta u Mostaru)



Medicina je disciplina u kojoj nema predaha. Dok pišem ovo, dolazi do novih ideja i projekata na temu kako olakšati i unaprijediti rad medicinara te kako umanjiti pogreške.

Ova stalna evolucija rezultira uvođenjem novih alata i metoda, a 3D ispis jedna je od tih metoda koja me zainteresirala. 3D ispis ima potencijal za značajan utjecaj u mnogim specijalizacijama, a posebno u kirurgiji.

Prvi patenti i prototipovi potječu iz sedamdesetih godina prošlog stoljeća, a od 2010. metoda 3D ispisa sve je dostupnija i javnosti za širu upotrebu. Od 2000-ih zabilježen je eksponencijalan porast u upotrebi i eksperimentiranju 3D ispisnim metodama. U medicini je ovaj pojam relativno svjež i nema toliko objavljenih radova na ovu temu, ali to ne znači da nije u primjeni u nekim većim kliničkim centrima. Naravno, postoji mogućnost da će u bliskoj budućnosti moći naći primjenu i u našim zemljama.

Unatoč ograničenjima, 3D ispis ima svoju primjenu u obuci studenata, zdravstvenih djelatnika, pacijenata, u stimulacijama operacija, ispisu personaliziranih implantata, ispisu prostetskih dodataka, u bioprintanju.

Kroz ovaj članak htjela sam prikazati kako je 3D ispis pronašao svoju primjenu u kirurgiji glave i vrata. Kirurška resekcija ostaje temelj kurativnog liječenja malignih i benignih lokalno invazivnih tumora glave i vrata. Klinički ili radiološki evidentna zahvaćenost kostura u uznapredovaloj bolesti zahtijeva segmentalno uklanjanje zahvaćene kosti u izolaciji (npr. mandibularni

ameloblastom) ili u bloku s neoplazmom mekog tkiva (npr. lokalno uznapredovali karcinom skvamoznih stanica usne šupljine).

Poremećaji strukturalnog integriteta gornjeg aerodigestivnog trakta često dovode do oštećenja njegovih normalnih funkcija kao što su disanje, prehrana i govor. Učinkovita rekonstrukcija usmjerena je na smanjenje štetnih učinaka resekcije glave i vrata, na aerodigestivnu funkciju, izgled lica i cjelokupnu kvalitetu života pacijenata. Računalno potpomognuto projektiranje (CAD) u kombinaciji s 3D ispisom, tj. računalno potpomognuta proizvodnja (CAM), revolucionizirali su rekonstrukciju glave i vrata. Segmentalni mandibularni defekti rekonstruirani su slobodnim reznjem fibule koji je odvajanje od peronealne arterije još od 1989. Između ostalih značajki, fibula je odabrana zbog svoje široke peteljke, dosljednog linearnog oblika i odgovarajuće duljine, što dopušta i stvaranje relativno složenih konstrukata prilagođenih da odgovaraju izvornoj mandibularnoj projekciji i konturi lica. Zbog složene morfologije mandibule, ručni je CFMR zahtjevan, a njegova revnost i točnost uvelike ovise o vještini i iskustvu kirurga.

Nasuprot tome, nedavna pojava računalno potpomognutog planiranja i 3D ispisa omogućila je veću preciznost i brzinu rekonstruktivnog procesa premještanjem većeg dijela faze planiranja s operacijskog stola u laboratorij za predoperativno planiranje i izradu (kompjuterski potpomognuta rekonstrukcija mandibule, CAMR).

DICOM datoteke kompjutorizirane tomografije visoke razlučivosti (CT) koriste se za izradu 3D računalnog modela pacijentove donje čeljusti na koji kirurški onkolog digitalno superponira planirane ravnine resekcije.

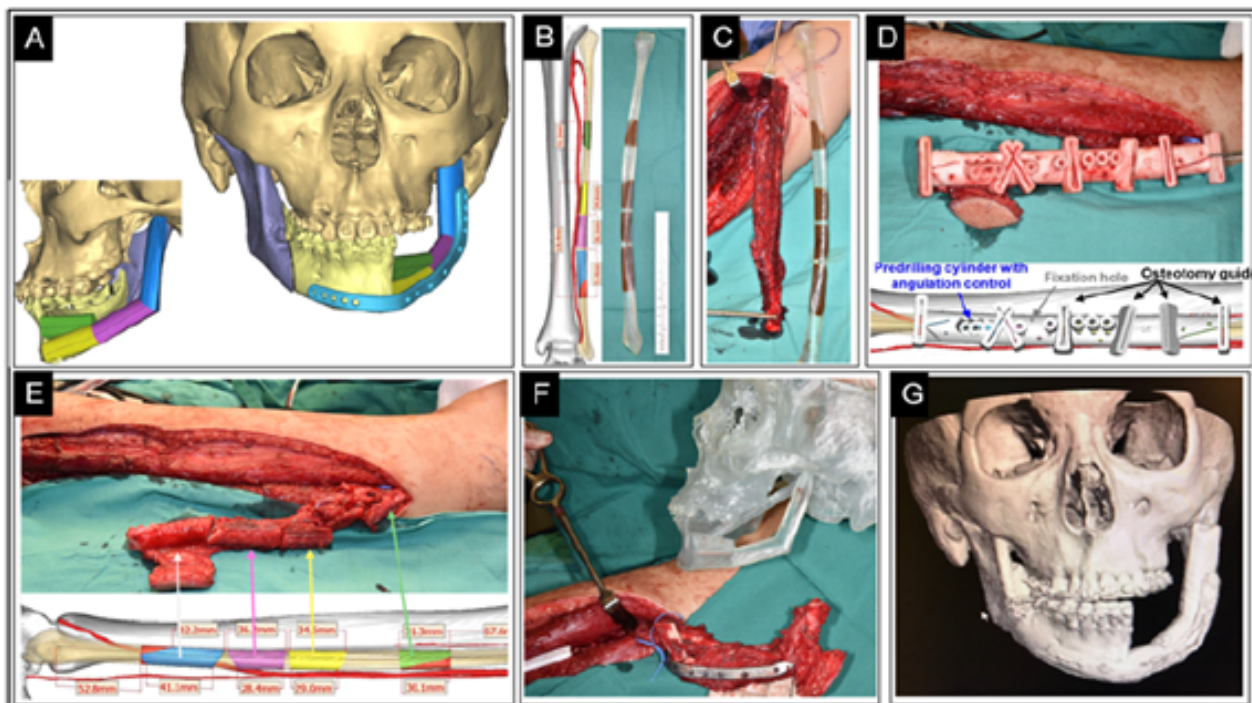
Rekonstruktivni kirurg zatim koristi drugi računalni model izveden iz angiografskog CT skeniranja pacijentove noge kako bi isplanirao konstrukt slobodne fibule. Tehničar zatim izrađuje individualizirane stereolitografske ispise u prirodnoj veličini dva modela, kao i prilagođene nasadne šablone za rezanje, koje se koriste za vođenje naknadnih osteotomija i bušenje rupa za fiksacijske ploče in vivo. 3D ispisani modeli također se koriste za precizno prethodno savijanje metalnih rekonstrukcijskih ploča i za planiranje osteointegriranih zubnih implantata. U retrospektivnom pregledu 57 pacijenata koji su bili podvrgnuti

rekonstrukciji FFF za karcinome koji zahvaćaju donju čeljust, CAMR je značajno skratio ukupno operativno vrijeme u usporedbi s CFMR sa 707 min na 534 min ($p < 0,0003$). U nizu usporedbi 11 CFMR i 18 CAMR slučajeva, Culie et al. pokazali su smanjenje ishemijskog vremena za pola u korist CAMR-a (75 min naspram 150 min, $p < 0,001$), s većom uštedom vremena s povećanom složenosti rekonstrukcije. Iako je CAMR intuitivno povezan s većim početnim troškom u usporedbi s CFMR-om, ovo preoperativno ulaganje može se nadoknaditi uštedom u operativnom vremenu i vrhunskim rezultatima. Ukratko, rekonstrukcija mandibule s vaskulariziranim slobodnim fibularnim režnjem ostaje zlatni standard, dok je metoda CAMR/CAD-CAM donijela promjenu paradigme prema personaliziranoj i preciznijoj kirurgiji, uz implantaciju

tehnologije 3D modeliranja. Sličan pristup prilagođen je rekonstrukciji drugih koštanih defekata glave i vrata te je prikazan u srodnim granama otorinolaringologije, oralne, maksilofacijalne i neurokirurgije.

Naposlijetku, nakon što su proizvedeni, 3D modeli nastavljaju služiti kao vrijedna nastavna pomagala za kirurške timove kao i komunikacijska pomagala u preoperativnom savjetovanju budućih pacijenata.

Reference: Meyer-Szary J, Luis MS, Mikulski S, et al. The Role of 3D Printing in Planning Complex Medical Procedures and Training of Medical Professionals-Cross-Sectional Multispecialty Review. Int J Environ Res Public Health. 2022;19(6):3331. Published 2022 Mar 11. doi:10.3390/ijerph19063331



Slika 1. Rekonstrukcija mandibule uz fibularni graft.

MARJOLIN'S ULCERS ON PETRIFIED EARLOBES AT PREVIOUSLY FROSTBITTEN EARS

Authors: Anton Malbašić¹, Dora Cesarec², Petar Gulin³

1 - Zagreb County Health Centre, Velika Gorica, Croatia

2 - Department of School and Adolescent Medicine, National Teaching Institute of Public Health Andrija Štampar, Zagreb, Croatia

3 - Department of Otorhinolaryngology and Head and Neck Surgery, Clinical Hospital Dubrava, Zagreb, Croatia

Introduction: Marjolin's ulcers are cutaneous malignancies that arise in the setting of previously injured skin, longstanding scars, and chronic wounds. Burn scars are a common precursor, with the latency period for malignancy development ranging from 11 to 75 years. The average age at presentation is 59 years.



Case report: An 82-year-old male presented in 2020 with suspicious skin lesions. Alleging history of frostbite on the face and ears in 1957, he added not getting optimal medical care for the frostbite. Despite prior excision of actinic keratosis in 2012, rapid growth of a tumour on the right ear, an ulcer on top, and similar changes on the left ear, cheek, and temporal region were observed. The entire auricles were rigid on palpation, and moved as a single unit with manipulation. Advanced imaging (ultrasound, computerized tomography) discerned squamous cell carcinoma (SCC) in both ears. The right ear exhibited infiltrative basal cell carcinoma, while facial lesions were diagnosed as SCC in situ. The patient underwent surgical procedures including earlobe tumour excision, right ear amputation, wedge excision on the left ear, and removal of facial lesions. Pathohistological examination confirmed the diagnoses.

Conclusion: This case underscores the importance of monitoring chronic wounds and scars for timely malignancy detection. A multidisciplinary approach involving primary care physicians, dermatologists, surgeons, and oncologists, as well as burns and frostbite wound management and early recognition of malignant changes followed by surgical intervention, is vital in preventing and addressing Marjolin's ulcers.

Keywords: Basal Cell Carcinoma; Frostbite; Squamous Cell Carcinoma

Author's contact e-mail address: malbasic.anton@gmail.com

znanost i inovacije

EXAMINATION OF THE PONTINE MICTURITION CENTER (BARRINGTON'S NUCLEUS) IN A MOUSE MODEL OF CHRONIC STRESS

Authors: Milica Milicic¹; Amalie Lian¹; Balázs Gaszner²; Erika Pintér¹; Viktória Kormos¹

1 - Department of Pharmacology and Pharmacotherapy, University of Pécs, H-7624, Pécs, Hungary.

2 - Department of Anatomy, Medical School and Research Group for Mood Disorders, University of Pécs, H-7624, Pécs, Hungary.

Introduction: Barrington's nucleus (BN) plays a key role in micturition. Its vesicular glutamate transporter 2 (VGLUT2) positive neurons have a role in immediate voiding, however, corticotropin-releasing hormone (CRH) and VGLUT2 double positive neurons have a role in bladder contraction, typically without voiding. Our research group has previously proven that the BN neurons are chronically activated in response to chronic stress. We hypothesized that the chronic activation of the BN plays a role in the pathomechanism of stress-induced continence disorders. Our aim was to characterize the FOSB (marker of chronic neuronal activation) positive neurons in the BN upon chronic stress.

Materials and methods: C57BL6 mice were tested in the chronic variable mild stress model of depression. Expression of CRH and FOSB was examined by double immunostaining at protein level, moreover, Crh, Vglut2 and Fosb were investigated by RNAscope in situ hybridization (ISH) at the mRNA level in the BN upon chronic stress.

Results: The CRH peptide could only be detected in nerve fibers, presumably because of its rapid axonal transport, therefore, its co-localization with the nuclear staining FOSB could not be examined at the protein level. By RNAscope ISH we found no difference in the Crh density and FosB positivity of the BN's neurons.

Conclusion: We conclude that the FOSB neuronal activation, which we previously found by immunostaining, may come from the non-CRH VGLUT2 positive neurons, which have a role in immediate voiding. Further investigation is planned to prove this hypothesis.

Keywords: Barrington's Nucleus; Corticotropin-Releasing Hormone; Vesicular Glutamate Transport Protein 2

Author's contact e-mail address: milicamilicic97@live.hu





znanost i inovacije

MASSIVE PLACENTAL ABRUPTION AND OTHER COMPLICATIONS IN PREGNANT WOMEN IN THE IVF PREGNANCY PROCEDURE: CASE REPORT

Authors: Veronika Vršić¹, Andrea Elez¹, Tea Elez, Lucija Barešić¹

Mentor: Nataša Smajla²

1 - University of Rijeka, Faculty of Medicine, Rijeka, Croatia

2 - Clinical hospital Centre Rijeka, Department of Gynaecology and Obstetrics, Rijeka, Croatia

Introduction: To present the specific causes of postpartum bleeding and indicate the possibility of developing other complications.

Case report: A 36-year-old pregnant woman at 27+3 weeks of pregnancy was admitted to the emergency gynecological clinic due to pain in the lower abdomen, elevated body temperature up to 38 °C and reduced number of fetal movements. The pregnancy is based on IVF/ET, which has gone well so far.

The patient is hospitalized at the Department of Fetal and Maternal Medicine for further treatment. In the following hours, sudden vaginal bleeding occurs. Ultrasound

shows severe fetal bradycardia. Consequently, an emergency caesarean section is indicated for placental abruption. After the caesarean section, profuse vaginal bleeding, uterine atony, bleeding from the nose, oral cavity and bladder appeared.

Despite the measures taken, there was no improvement, so a hysterectomy with bilateral salpingectomy was performed. On the second day of intensive treatment, the patient is bleeding profusely in the area of the drain and the wound. Laboratory findings indicate a drop in hemoglobin to 50. Free fluid in the pelvis can be seen on ultrasound examination. Perform right sided ovariectomy and drainage.

After a few days, the patient complains of loss of vision and headache with the onset of a generalized epileptic seizure and is transferred to the Clinic for Neurology. An MRI of the brain was performed and changes corresponding to PRES were observed. After a few days, after antiepileptic and antiedematous therapy, the patient was discharged home.

Conclusion: Postpartum hemorrhage is the leading cause of mortality in childbirth. Obstetric complications leading to hypoperfusion can result in the development of the relatively rare PRES, which can have a fatal outcome for the patient.

Keywords: Hysterectomy; Placental abruption; PRES; Uterine atony

Author's contact e-mail address: veronikavrasic@hotmail.com



RARE CASE OF ACUTE MONOBLASTIC LEUKEMIA; CASE REPORT

Authors: Karla Tenžera 1, Ivana Šteta 1

Mentor: Mirna Bobinac 1,2

1 - The Faculty of Medicine of the University of Rijeka, Rijeka, Croatia

2 - Department of Anaesthesiology and Intensive Care, Clinical Hospital Center Rijeka, Rijeka, Croatia

Introduction: Acute monoblastic leukemia, a subtype of acute myeloid leukemia, features rapid growth of immature monoblasts in bone marrow and blood. Rare, it affects 1 in 10 5 children yearly, leading to anemia, thrombocytopenia and organ infiltration. This case presents severe complications.

Case report: A 21-year-old man was admitted to the ICU following an ER evaluation for a suspected ruptured spleen. He displayed as tachypneic, tachycardic, hypotensive and mildly lethargic. During the examination, hepatosplenomegaly, acute renal failure, pericardial effusion, leukocytosis $45 \times 10^9/L$, elevated PCT $264.000 \mu g/L$ and NT-proBNP $48 198 ng/L$ were noted. Upon admission to the ICU, vasoconstrictor and antimicrobial empiric therapy was started as well an attempt to stimulate diuresis, given that the patient was oliguric after 3 L of crystalloids.

Furthermore, after hematologist examination a bone marrow sample was taken to confirm potential acute monocytic leukemia due to developing systemic inflammatory response and pancytopenia, excluding the monocytes. The heart ultrasound revealed weakened contractility, prompting the initiation of inotropic therapy. MSCT of the thorax showed atelectasis affecting the entire lower lung lobes. Due to the deterioration of consciousness, the patient was placed on an ECMO system. Moreover, in agreement with the hematologist, Vincristine and Rasburicase were introduced into the therapy.

On the third day, the patient had sinus tachycardia and after three cardioversions, continuous therapy with amiodarone and a beta blocker was introduced to control the rhythm. Additionally, antiedematous therapy was initiated following the identification of bilateral intracranial hemorrhage and diffuse cerebral edema on brain MSCT. In the meantime, acute monoblastic leukemia was diagnosed via bone marrow immunophenotyping, prompting Cytarabine therapy, with a follow-up MSCT brain scan showing no significant changes. Patient succumbed to disease complications, including circulatory collapse in the ICU.

Conclusion: Despite advancements, chemotherapy resistance remains a primary cause of death in young adults with acute monoblastic leukemia. Early intervention and improving therapeutic strategies are crucial for enhancing outcomes and survival rates.

Keywords: Acute monoblastic leukemia; Bone marrow; Chemotherapy

Author's contact e-mail address: karla.tenzera@student.uni.hr



SIMULTANEOUS ACUTE ST ELEVATION MYOCARDIAL INFARCTION AND GASTRIC ULCER PERFORATION: A CASE REPORT

Authors: Mihovil Penavić 1, Antonio Marić 1, Dominik Piršljin 1

Mentor: Matias Trbušić 1,2

1 - School of Medicine, University of Zagreb, Zagreb, Croatia

2 - Department of Cardiology, University Hospital Centre "Sestre Milosrdnice", Zagreb, Croatia

Introduction: Both acute ST elevation myocardial infarction (STEMI) and gastric ulcer perforation are medical emergencies that require immediate attention.

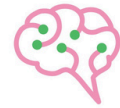Percutaneous coronary intervention (PCI) and surgical repair are recommended interventions in such cases. However, when both of those emergencies are simultaneously present, there is no scientific consensus that offers a unique treatment algorithm.

Case report: A 76-year-old female patient was admitted to the emergency department in a generally poor condition, with pain in the upper part of the abdomen, nausea and vomiting of yellow contents. She was stable, with normal vital signs, and denied chest pain. ECG showed sinus rhythm, inferoposterolateral elevation and ST-segment depression in V1-V2 and aVR. Upon this finding, the patient was given 100mg of acetylsalicylic acid and 180mg of ticagrelor and referred for catheterization. At that time, diffusely painful and distended abdomen with mild muscle spasm was detected on the secondary examination. Therefore, a perforation of the hollow organ was suspected and subsequently confirmed by a planar scan of the abdomen. Her hemoglobin level was normal, but troponin I level was 1871 ng/L. Sub-occlusion in the right coronary artery was detected on coronary angiography, so PCI was performed with the placement of DES. Four hours after the PCI, the patient was operated. On the anterior wall of the stomach, a 7mm wide perforation was detected, sutured and patched with omentum. Dual antiaggregation therapy was continued and the postoperative course was without complications.

Conclusion: Physicians should be aware that simultaneous emergencies are possible. Therefore, even if STEMI is diagnosed with an ECG, every patient must be thoroughly physically examined. When facing multiple emergencies, the intervention timeline should be determined for each patient individually, based on the severity of each emergency and the importance of immediate action.

Keywords: Peptic Ulcer Perforation; Percutaneous Coronary Intervention; ST Elevation Myocardial Infarction

Author's contact e-mail address: mihovil231199@gmail.com



CORTICAL INFARCT IN A YOUNG PATIENT CAUSED BY PATENT FORAMEN OVALE AND/OR HYPERCOAGULABILITY

Authors: Ivna Tomaš1, Branimir Šušak1, Patrik Torbarina1

Mentor: Marin Boban1,2

1 - School of Medicine, University of Zagreb, Zagreb, Croatia

2 - Department of Cognitive Neurology, University Hospital Center Zagreb, Zagreb, Croatia

Introduction: Cortical brain infarction results in neurological dysfunction due to interrupted blood flow and hypoxia. Occurrence in young patients requires a thorough consideration of potential underlying causes. While patent foramen ovale (PFO) is a recognized risk factor, its interplay with hypercoagulability prompts assessment of their combined contribution to cortical infarction.

Case report: A 45-year-old male recreational runner was admitted to hospital due to a thirty-minute episode of transient disorientation, described heteroanamnestically as articulate, but incoherent speech. The symptoms improved upon admission, the neurological examination was unremarkable, and computed tomography imaging demonstrated no acute pathomorphological substrate. Acetylsalicylic acid was introduced to the treatment regimen. Despite the patient's recollection of the event being incomplete, he reported blurred vision, fatigue and speech problems, finally diagnosed as conduction aphasia. He experienced central retinal vein occlusion two years prior and has a positive family history of cerebrovascular incidents, which prompted a comprehensive evaluation in the following period with unremarkable findings. Brain MRI ten days later displayed T2/FLAIR hyperintensities and mild diffusion restriction in the left parietal lobule, supramarginal, and angular gyrus, indicative of subacute ischemia. Follow-up MRI indicated regression of diffusion restriction and residual T2/FLAIR hyperintensities, suggestive

of early cortical laminar necrosis. Blood tests indicated slightly elevated factor VIII, lipoprotein A, and D-dimers. No atrial fibrillation was found on 24-hour electrocardiographic recording, only first and second degree atrioventricular block. Transcranial Doppler bubble ultrasonography and transesophageal echocardiogram unveiled a middle-sized PFO. Despite the absence of subsequent neurological episodes, further evaluation is necessary to determine if hypercoagulability contributed to the probable paradoxical embolism and whether PFO closure should be considered.

Conclusion: This case highlights the diagnostic challenge of unraveling the etiology of cortical infarction in young patients. The potential synergy of PFO and hypercoagulability increases the risk of recurring incidents, therefore emphasizing the importance of ongoing vigilance and personalized management strategies.

Keywords: brain infarction; conduction aphasia; hypercoagulability; neurology; patent foramen ovale

Author's contact e-mail address: ivnatomas7@gmail.com



CEREBROSPINAL FLUID AFTER TRAUMATIC BRAIN INJURY CONTAINS GROWTH ASSOCIATED PROTEIN 43 AS EXTRACELLULAR VESICLE CARGO

Authors: Tin Jagoić¹, Anton Bilić¹, Maša Biberić², Siniša Zrna², Lara Valenčić Seršić³, Janja Tarčuković³, Kristina Grabušić⁴

1 - Faculty of Medicine in Rijeka, Rijeka, Croatia

2 - Pula General Hospital, Dpt. of Anaesthesiology, Resuscitation, Intensive Care Medicine and Pain Management, Pula, Croatia

3 - Faculty of Medicine in Rijeka, Dpt. of Anaesthesiology, Resuscitation, Emergency and Intensive Care Medicine, Clinical Hospital Centre Rijeka, Rijeka, Croatia

4 - Faculty of Medicine in Rijeka, Dpt. of Physiology, Pathophysiology and Immunology, Rijeka, Croatia

Introduction: Growth Associated Protein 43 (GAP-43) is a neural protein implicated in axonogenesis and synaptic plasticity. This study explores the potential of GAP-43 in human cerebrospinal fluid (CSFs) as a biomarker for neuro recovery after severe traumatic brain injury (sTBI).

Materials and Methods: With appropriate ethical approval and informed consent, CSFs from sTBI patients requiring external ventricular drainage were collected. Drained CSFs were collected daily, lysed in protein extraction buffer, and screened by western blot to distinguish total protein and GAP43 levels by Ponceau staining and immunodetection, respectively. Subsequently, selected CSFs were pooled and separated by gravity-flow size exclusion chromatography (SEC) with sepharose CL-6B. The collected SEC-fractions were analysed by slot blot followed by immunodetection for GAP-43, extracellular vesicles markers CD9 and flotillin-1, and blood content, including haemoglobin, albumin, immunoglobulin G (IgG), and apolipoproteins (Apo) A1 and E.

Results: CSFs samples from two male patients, aged 44 (Pt1) and 68 (Pt2), were examined over 10 and 11 days (d) post-injury, respectively. GAP-43 was immunodetected in Pt1 in CSFs d2-10 while d1 and d3-6 were GAP43-positive in Pt2. Based on the highest GAP43 and lowest blood protein levels, we combined d4 and d10 from Pt1 and d3 and d6 from Pt2 into one pool that we separated into 38 fractions by SEC. We immunodetected the highest level of GAP43, flotillin-1, and CD9 in fractions (F) F10-11, F11-13, and F10-12, respectively. Other proteins were detected in later fractions: ApoA1 and ApoE in F23-30, and albumin, IgG, and haemoglobin in F24-32, F25-29, and F27-32, respectively.

Conclusion: This is a preliminary study of intracranial CSF from sTBI patients. We detected upregulation of GAP-43 during acute treatment which could point to early changes in brain biochemistry towards neurorecovery. Our results indicate that GAP-43 is the cargo of extracellular vesicles, the membrane-enveloped nanoparticles involved in cell-to-cell communication.

Keywords: Biomarkers; Brain Injuries, Traumatic; Cerebrospinal Fluid; Extracellular Vesicles; GAP-43 Protein

Author's contact e-mail address: tjagoic@student.uniri.hr



PSYCHIATRIC MANIFESTATIONS OF AUTOIMMUNE N-METHYL-DASPARTAT-RECEPTOR (ANTI-NMDAR) ENCEPHALITIS

Authors: Damir Tolić¹

Mentor: Ivana Pavličević Tomas^{1,2}

1 - Faculty of Medicine Osijek, J.J. Strossmayer University of Osijek, Osijek, Croatia

2 - Clinic for Psychiatry, University hospital Center Osijek, Osijek, Croatia

Introduction: Anti-NMDAR encephalitis is an autoimmune disease in which autoantibodies on NMDAR in the brain are being produced. Disruption occurs in neurological signalization, resulting in encephalitis and brain edema. Women are more commonly affected.

Case report: A 29-year-old female patient was brought and urgently hospitalized in August 2023 in the Clinic for Psychiatry with symptoms of psychosis. She presented with agitation, disorganization, disorientation, under the influence of delusional content with no possibility of adequate contact. Heteroanamnestically, it was found that she had relationship ideas and that „situations from the video, that

she watched before, are happening to her“. Four days before hospitalization, she was coming to the emergency room every day because of headaches. There is no psychiatric illnesses in her family history. During hospitalization, more types of antipsychotic drugs were ordained because of intolerance – initially haloperidol, risperidone, flufenazine and then aripiprazole with a low dose sedative. Eventually, the aripiprazole was excluded because of extrapyramidal symptoms: clozapine was ordained instead, but without improvement. Atypical encephalitis was suspected and the cerebrospinal fluid (CSF) sample was taken. Onwards, the patient got edema and pain in the left foot with high rate of D-dimers during hospitalization.

Color-Doppler confirmed deep vein thrombosis. Heart and abdominal ultrasound, electroencephalogram, brain magnetic resonance imaging and thorax computer tomography were made. Diferencial-diagnostic infectological and reumatological findings were negative. Paraneoplastic syndrome was excluded. The CSF finding on anti-NMDAR encephalitis was positive. The patient was eventually transferred to the Department of Neurology. After five cycles of plasmapheresis, the patient has improved.

Conclusion: This case shows challenges in treatment of anti-NMDAR encephalitis. It presents difficulty not only in treating but also recognising this type of encephalitis, which has presented only through psychiatric symptoms due to the involvement of the limbic system. Also, it shows the importance of cooperation of psychiatrists and neurologists.

Keywords: Anti-NMDA encephalitis, autoantibodies, neurology, plasmapheresis, psychiatry

Author's contact e-mail address:
damirtolic4@gmail.com

STIL ŽIVOTA



stil života

ŠTO JE CELIJAKIJA?

Intervjuistkinja: Petra Guljaš

Ukratko se predstavite i recite nam nešto o Vama.

Ja sam Ivan Andrašević, osoba sa celijakijom i dijabetesom tipa 1, doktor u Zavodu za hitnu medicinu i helikopterskoj službi. Osim toga, predsjednik sam udruge za dijabetes tip 1, volontiram u raznim udrugama i često sam angažiran u zajednici. Slobodno vrijeme volim provoditi u raznim aktivnostima poput jahanja, ronjenja, planinarenja, surfanja i jedrenja.

(Ako Vam je ugodno, bilo bi mi drago kad biste naglasili da baš Vi pišete uvodnu riječ jer i Vi sami imate celijakiju i da nam opišete kako je živjeti s celijakijom i kako je ona u početku utjecala na Vaš život)

Živjeti s celijakijom nije lako, posebno kada je riječ o socijalnom životu. Često se suočavam sa situacijama u kojima moram odbiti ponudenu hranu. Na proslavama, okupljanjima s prijateljima ili putovanjima, često se suočavam s izazovom da ne mogu kušati lokalne specijalitete ili sudjelovati u konzumaciji jela u kojima drugi uživaju.



U početku, kao i kasnije, pretežno utječe na socijalne aspekte života jer se mnoga druženja vrte oko hrane te je potrebno prihvatiti nov način života.

Kako ste se osjećali kada ste saznali da imate celijakiju i kako je tekla Vaša prilagodba bezglutenskoj prehrani?

Kada sam konačno dobio dijagnozu celijakije, osjećao sam olakšanje. Prihvatio sam to kao spasenje jer mi je postalo jasno što uzrokuje moje probleme koje sam imao duže vrijeme, a nisam im mogao naći uzrok.

Prilagodba na bezglutensku prehranu bila je ispunjena mješavinom osjećaja. S jedne strane, osjećao sam veliko olakšanje i zadovoljstvo jer sam primijetio značajno poboljšanje u svom zdravstvenom stanju. Bilo je očigledno da je eliminacija glutena iz moje prehrane donijela veliku korist mom tijelu, što mi je dalo motivaciju da nastavim s tim novim načinom prehrane.

Međutim, prilagodba nije bila jednostavna. Nedostatak informacija i edukacije o provedbi stroge bezglutenske prehrane činio je proces izazovnim.

Prošlo je više od godinu dana dok nisam uspio uspostaviti pravilnu prehranu bez glutena. Bilo je potrebno mnogo istraživanja, eksperimentiranja i učenja iz vlastitih pogrešaka.

Voljela bih kad biste opisali kako je to biti medicinski djelatnik i živjeti s celijakijom (neka usporedba užurbanog, prebukiranog života i svakodnevne prehrane i ograničenja u prehrani)

Biti medicinski djelatnik i istovremeno živjeti s celijakijom predstavlja izazovnu ravnotežu između užurbanog, prebukiranog radnog rasporeda i potrebe za strogim pridržavanjem bezglutenske prehrane. Jedan od glavnih izazova bio je taj što se nisam uvijek mogao osloniti na hranu koja mi se nudi na poslu zbog moguće kontaminacije glutenom. Zbog toga sam često morao nositi vlastitu hranu od kuće kako bih osigurao sigurnost i izbjegao potencijalne komplikacije. Isto tako, naručivanje hrane iz restorana ili brze hrane često nije bila opcija zbog rizika od kontaminacije. S druge strane, kuhanje kod kuće često nije bila praktična opcija zbog nedostatka vremena. Radni rasporedi koji se protežu i izvan uobičajenih radnih sati često su značili da sam kod kuće imao ograničeno vrijeme za pripremu obroka. Morao sam smisliti strategije za brzu i jednostavnu pripremu bezglutenskih obroka koji bi mi pružili dovoljno energije i hranjivih tvari kako bih uspješno obavljao svoj posao.

Kako si planirate obroke i jeste li se ikada našli u situaciji gdje nemate vremena napraviti si obrok, a niste u poziciji da, kao drugi ljudi, možete samo otići u pekaru i kupiti si nešto za jesti?

Živjeti s celijakijom zahtijeva konstantno planiranje prehrane i brigu o tome gdje i što ćete jesti. Uobičajeni scenarij za mene je da pripremim obroke kod kuće i ponese ih sa sobom na posao ili druženja. To znači da svako jutro moram uložiti dodatani napor u planiranje i pripremu hrane kako bih osigurao da imam sigurne opcije za obroke tijekom dana.

Često se suočavam sa situacijama gdje nemam vremena napraviti si obrok, a nisam u mogućnosti kao drugi ljudi samo otići u pekaru ili restoran i kupiti nešto za pojesti. U takvim trenucima, moram biti kreativan i prilagodljiv. Ponekad pripremam brze i jednostavne obroke unaprijed kako bih ih mogao ponijeti sa sobom ili tražim alternativne opcije u blizini, poput trgovina zdrave hrane ili restorana s bezglutenskim opcijama. Planiranje putovanja također zahtijeva dodatnu pažnju. Za kraća putovanja od 2 do 3 dana, unaprijed planiram obroke i nosim hranu sa sobom kako bih bio siguran da imam dovoljno bezglutenskih opcija. Za dulja putovanja, posebno ona koja traju više od 3 dana, potrebno je pažljivo istražiti restorane i pronaći one koji nude strogu bezglutensku prehranu ili osigurati smještaj s mogućnošću kuhanja vlastite hrane kako bih izbjegao rizik od kontaminacije glutena.

Bilo bi mi drago kada biste napisali pokoji savjet osobama koje se tek upoznaju sa samom bolešću.

Evo nekoliko savjeta za osobe s celijakijom:

- Jedite strogo bez glutena, pazite na kontaminaciju!
- Učinite svoj dom u potpunosti bezglutenskim, bit će vam značajno lakše.
- Ako sumnjaš, ne jedi!
- Nosite hranu sa sobom.
- Ne vjerujte svima da znaju kako pripremiti bezglutenski obrok, uključujući razne restorane.
- Ne posustajte na pritisak drugih da jedete hranu u koju niste sigurni.



Definicija i činjenice

Celijakija je kronični probavni i imunološki poremećaj koji oštećuje tanko crijevo. Bolest nastaje konzumacijom hrane koja sadrži gluten. Gluten je protein koji se prirodno nalazi u pšenici, ječmu i raži, a čest je u hrani kao što su kruh, tjestenina i kolači. Mnogi proizvodi sadrže gluten. To su konzervirana hrana, balzami za usne i ruževi za usne, paste za zube, vitamini i suplementi te, rijetko, lijekovi. Celijakija može biti ozbiljna. Bolest može uzrokovati dugotrajne probavne probleme i spriječiti vaše tijelo da dobije sve potrebne hranjive tvari. Celijakija također može utjecati na tijelo izvan tankog crijeva. Celijakija se razlikuje od osjetljivosti na gluten ili intolerancije na pšenicu. Ako ste osjetljivi na gluten, možete imati

simptome poput onih kod celijakije, kao što su bolovi u trbuhu i umor. Za razliku od celijakije, osjetljivost na gluten ne oštećuje tanko crijevo. Celijakija se također razlikuje od alergije na pšenicu, vrste alergije na hranu. U oba slučaja, imunološki sustav vašeg tijela reagira na pšenicu. Međutim, neki simptomi alergije na pšenicu, kao što su svrbež očiju ili otežano disanje, razlikuju je od celijakije. Alergije na pšenicu također ne uzrokuju dugotrajna oštećenja tankog crijeva. Celijakija se također naziva celijačna sprua, netropska sprua i enteropatija osjetljiva na gluten.

Mnogi ljudi koji imaju celijakiju nemaju službeno postavljenu dijagnozu. Međutim, stručnjaci procjenjuju da oko 2 milijuna ljudi u SAD-u, a oko 1% ljudi diljem svijeta ima celijakiju.

Tko ima veću vjerojatnost od oboljenja od celijakije?

Celijakija se može pojaviti samo kod ljudi koji imaju određene gene. Veća je vjerojatnost da ćete razviti celijakiju ako netko u vašoj obitelji ima tu bolest. Celijakija pogađa djecu i odrasle u svim dijelovima svijeta. Dijagnoza celijakije češća je kod žena, nego kod muškaraca.

Celijakija je također češća kod ljudi koji imaju određene kromosomske poremećaje, kao što su Downov sindrom, Turnerov sindrom i Williamov sindrom.

Koje još zdravstvene probleme imaju ljudi s celijakijom?

Stručnjaci su otkrili da neki ljudi imaju i celijakiju i druge poremećaje povezane s imunološkim sustavom. Ovi poremećaji uključuju:

- dijabetes tipa 1
- bolesti štitnjače kao što su Hashimotova bolest, Gravesova bolest, Addisonova bolest i primarni hiperparatireoidizam
- selektivni nedostatak imunoglobulina A (IgA), stanje u kojem vaše tijelo stvara malo ili nimalo IgA, protutijela koje se bori protiv infekcija
- reumatske bolesti, kao što je Sjögrenov sindrom
- bolesti jetre, kao što su autoimuni hepatitis, primarni sklerozirajući kolangitis i primarni bilijarni kolangitis.

Koje su komplikacije celijakije?

Dugoročne komplikacije celijakije su:

- ubrzana osteoporoza ili omekšavanje kostiju, poznato kao osteomalacija
- anemija
- malnutricija, stanje u kojem ne dobivate dovoljno vitamina, minerala i drugih hranjivih tvari koje su vam potrebne da biste bili zdravi
- problemi živčanog sustava
- problemi povezani s reproduktivnim sustavom.

Rijetke komplikacije mogu uključivati:

- adenocarcinoma, vrsta raka tankog crijeva
- oštećenje jetre, što može dovesti do ciroze ili zatajenja jetre
- non-Hodgkinov limfom.

U rijetkim slučajevima možete imati problema s apsorpcijom hranjivih tvari iako ste slijedili strogu bezglutensku dijetu. Ako imate ovo stanje, koje se naziva refraktorna celijakija, vaše je

tanko crijevo ozbiljno oštećeno i ne može zacijeliti. Možda ćete morati primiti intravenske (IV) hranjive tvari i specijalizirani tretman.

Simptomi i uzroci

Simptomi celijakije uvelike variraju, a osoba može imati više simptoma koji dolaze i prolaze. Ako imate celijakiju, možete imati probavne probleme ili druge simptome. Probavni simptomi češći su u djece, nego u odraslih. Probavni simptomi celijakije mogu uključivati:

- nadutost
- kronični proljev
- zatvor
- plinove
- intoleranciju na laktozu zbog oštećenja tankog crijeva
- rijetke, masne, glomazne stolice s neugodnim mirisom
- mučnina ili povraćanje
- bol u abdomenu.

Za djecu s celijakijom, nemogućnost apsorpcije hranjivih tvari u vrijeme kada su toliko važne za normalan rast i razvoj može dovesti do:

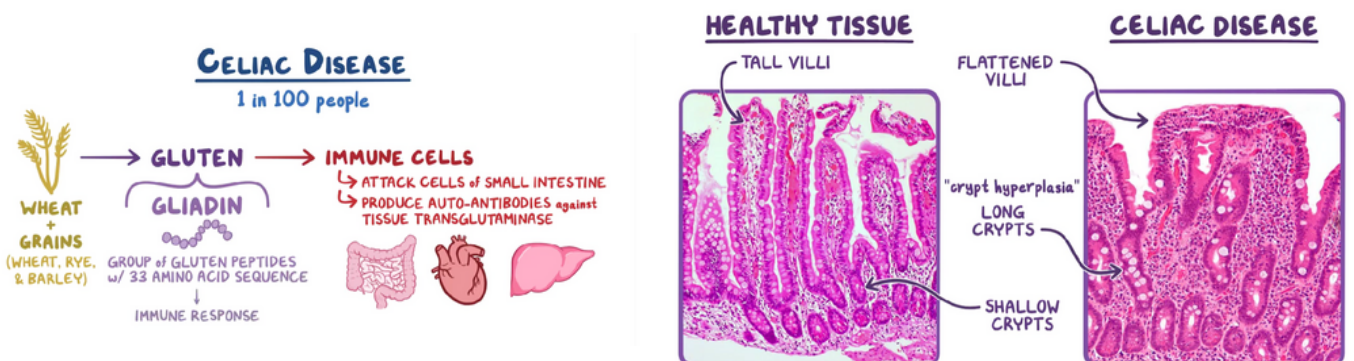
- oštećenja cakline trajnih zuba
- odgođenog puberteta
- neuspjeha u napredovanju, što znači da dojenče ili dijete teži manje ili dobiva manje na težini od očekivanog za njegovu ili njezinu dob
- promjene raspoloženja ili osjećaj iznerviranosti ili nestrpljivosti
- usporenog i niskog rasta
- gubitka na tjelesnoj težini.

Neki ljudi s celijakijom imaju simptome koji zahvaćaju druge dijelove tijela. Ovi simptomi mogu uključivati:

- dermatitis herpetiformis
- umor ili osjećaj umora
- bolove u zglobovima ili kostima
- probleme mentalnog zdravlja, kao što su depresija ili anksioznost
- simptome živčanog sustava, poput glavobolje, problema s ravnotežom, napadaja ili periferne neuropatije
- reproduktivne probleme kod žena i djevojčica, koji mogu uključivati neplodnost, odgođeni početak menstruacije, izostale menstruacije ili ponovljeni pobačaji
- mušku neplodnost
- simptome koji zahvaćaju usta kao što su afte, suha usta ili crveni, glatki i sjajni jezik

Većina ljudi s celijakijom ima jedan ili više simptoma prije nego im se bolest dijagnosticira i započne liječenje. Simptomi se obično poboljšavaju i mogu nestati nakon što osoba počne jesti bezglutensku prehranu. Simptomi se mogu vratiti i ako osoba konzumira male količine glutena.

Ovisno o tome koliko imate godina kada vam liječnik dijagnosticira celijakiju, neki simptomi, kao što su niska visina i defekti zuba, možda se neće poboljšati. Osobe s celijakijom koje nemaju simptome bolesti također mogu razviti komplikacije tijekom vremena, ako liječenje ne započne na vrijeme.



Uzroci

Istraživanja pokazuju da se celijakija javlja samo kod ljudi koji imaju određene gene i istovremeno jedu hranu koja sadrži gluten. Stručnjaci proučavaju druge čimbenike koji mogu igrati ulogu u nastanku bolesti.

Geni

Celijakija se gotovo uvijek javlja kod ljudi koji imaju jednu od dvije skupine normalnih genskih varijanti, nazvane DQ2 i DQ8. Ljudi koji nemaju te varijante gena vjerojatno neće razviti celijakiju. Oko 30% ljudi ima DQ2 ili DQ8. Međutim, samo oko 3% ljudi s DQ2 ili DQ8 razvije celijakiju.

Istraživači proučavaju druge gene koji mogu povećati šanse za razvoj celijakije kod ljudi koji imaju DQ2 ili DQ8.

Gluten

Konzumacija glutena pokreće abnormalni odgovor imunološkog sustava koji uzrokuje celijakiju. Međutim, ne razvije se kod svih ljudi koji imaju varijante gena DQ2 ili DQ8 i jedu gluten. Istraživanja pokazuju da među djecom s genetskom predispozicijom za celijakiju, ona koja jedu više glutena u ranom djetinjstvu mogu imati veći rizik od celijakije.

Dijagnoza

Liječnici koriste informacije iz vaše medicinske i obiteljske povijesti, fizičkog pregleda, stomatološkog pregleda i rezultate medicinskih pretraga kako bi potražili znakove celijakije koji su indikacija, tj. razlog za testiranje. Liječnici obično dijagnosticiraju celijakiju krvnim pretragama i biopsijom tankog crijeva. Liječnik će vas pitati o simptomima. Međutim, celijakija se ne dijagnosticira samo na temelju simptoma jer su neki od simptoma slični simptomima drugih probavnih poremećaja, poput sindroma iritabilnog crijeva (IBS) ili intolerancije na laktozu. Neki ljudi s celijakijom imaju simptome koji zahvaćaju dijelove tijela izvan probavnog trakta.

Liječnik će pregledati vašu medicinsku povijest, uključujući vašu povijest stanja koja su češća kod ljudi koji imaju celijakiju. Liječnik će vas također pitati o povijesti bolesti vaše obitelji i je li nekome u vašoj obitelji dijagnosticirana celijakija.

Fizički pregled

Tijekom fizičkog pregleda liječnik može:

- provjeriti znakove gubitka težine ili problema s rastom
- provjeriti ima li na koži osipa, kao što je dermatitis herpetiformis
- slušati zvukove u abdomenu pomoću stetoskopa
- palpirati po trbuhu kako bi provjerio postoji li bol ili otekline.

U nekim slučajevima stomatolog može primijetiti znakove celijakije tijekom pregleda. Celijakija može uzrokovati probleme sa zubima i ustima, kao što su defekti zubne cakline ili afte.

Liječnici najčešće koriste krvne pretrage i biopsije tankog crijeva kako bi dijagnosticirali ili isključili celijakiju. Liječnici ne preporučuju početak bezglutenske dijete prije dijagnostičkog testiranja jer bezglutenska dijeta može utjecati na rezultate testa.

U nekim slučajevima liječnici mogu naručiti dodatne testove, kao što su biopsije kože i genetski testovi, kako bi im pomogli u dijagnosticiranju ili isključivanju celijakije.

Krvne pretrage

Zdravstveni djelatnik uzet će vam uzorak krvi i poslati ga u laboratorij. Krvni testovi mogu pokazati razine određenih protutijela koje su često više od normalnih kod ljudi koji imaju neliječenu celijakiju. Krvni testovi također mogu pokazati znakove zdravstvenih problema koji bi mogli biti povezani s celijakijom, kao što je anemija.

Biopsije tankog crijeva

Liječnik uzima biopsije tankog crijeva tijekom endoskopije gornjeg gastrointestinalnog trakta. Za gornju GI endoskopiju, liječnik koristi endoskop, savitljivu cijev s kamerom, da vidi sluznicu vašeg gornjeg GI trakta, uključujući prvi dio vašeg tankog crijeva. Liječnik prolazi instrumentom kroz endoskop kako bi uzeo male komadiće tkiva iz vašeg tankog crijeva. Patolog će pregledati tkivo pod mikroskopom kako bi potražio znakove celijakije.

Genetsko testiranje

U nekim slučajevima, zdravstveni djelatnik može uzeti uzorak krvi ili upotrijebiti bris za uzimanje stanica s unutarnje strane vašeg obraza. Uzorak će se testirati na grupe varijanti gena nazvane DQ2 i DQ8. Ako nemate ove varijante gena, mala je vjerojatnost da ćete imati celijakiju.

Imati samo DQ2 ili DQ8 ne znači da imate celijakiju. Većina ljudi s ovim varijantama gena ne razvije celijakiju. Ako imate DQ2 ili DQ8, liječnik vam može preporučiti dodatne pretrage kako bi provjerio ili isključio celijakiju.

Liječenje

Bezglutenska dijeta

Liječnici liječe celijakiju pomažući ljudima da slijede dijetu bez glutena. Gluten je protein koji se prirodno nalazi u određenim žitaricama, uključujući pšenicu, ječam i raž. Gluten se također dodaje mnogim drugim namirnicama i proizvodima. Kod ljudi koji imaju celijakiju, konzumacija glutena izaziva abnormalnu reakciju imunološkog sustava koja oštećuje tanko crijevo.

Simptomi se uvelike popravljaju kod većine ljudi s celijakijom koji se pridržavaju dijeta bez glutena. Za većinu ljudi, slijedeće dijeta bez glutena izliječiti će oštećenje tankog crijeva i spriječiti daljnje oštećenje. Mnogi ljudi vide poboljšanje simptoma unutar nekoliko dana ili tjedana nakon početka takve dijeta.

Osim propisivanja bezglutenske dijeta, liječnik će htjeti da izbjegavate sve skrivene izvore glutena. Ako imate celijakiju, raspitajte se kod ljekarnika o sastojcima:

- biljnih i prehrambenih dodataka
- lijekova na recept i lijekova bez recepta
- vitaminskih i mineralnih dodataka.

Lijekovi su rijetko izvori glutena. Čak i ako je gluten prisutan u nekom lijeku, vjerojatno je da je u tako malim količinama da ne bi uzrokovao nikakve simptome.

Ostali proizvodi mogu biti skriveni izvori glutena. Možete unijeti male količine glutena ako konzumirate ove proizvode, koristite ih oko usta ili ih slučajno prenosite s ruku na usta.

Liječenje simptoma ili komplikacija
Prehrana bez glutena liječiti će ili spriječiti mnoge simptome i komplikacije celijakije. Nekim simptomima može trebati više vremena da se poboljšaju od drugih, a nekim simptomima može biti potrebna dodatna pomoć.

Dermatitis herpetiformis možda neće nestati sve dok osoba nije bila na bezglutenskoj dijeti od šest mjeseci do dvije godine. U nekim slučajevima, liječnici mogu propisati lijek, kao što je dapson, za pomoć u liječenju dermatitisa herpetiformisa.

Kod neliječene celijakije, oštećenje tankog crijeva može dovesti do malapsorpcije i pothranjenosti. Kada vam se dijagnosticira celijakija, liječnik vas može testirati na niske razine određenih vitamina i minerala i može vam preporučiti ili propisati dodatke prehrani ako su potrebni.

Praćenje

Vaš liječnik može preporučiti redovite kontrolne posjete kako bi se uvjerio da se simptomi i zdravstveni problemi povezani s celijakijom poboljšavaju na bezglutenskoj prehrani. Praćenje može uključivati krvne pretrage za provjeru razina određenih protutijela, koje su veće kod neliječene celijakije, ali se obično vraćaju na normalu nakon liječenja. U nekim slučajevima liječnici mogu preporučiti dodatne biopsije kako bi saznali je li tanko crijevo zacijelilo.

Ako imate celijakiju, morat ćete iz prehrane ukloniti hranu i pića koja sadrže gluten. Bezglutenska dijeta može ublažiti simptome celijakije i izliječiti oštećenje tankog crijeva. Osobe s celijakijom moraju doživotno slijediti bezglutensku dijetu kako bi spriječile ponovnu pojavu simptoma i oštećenja crijeva.

Gluten se prirodno pojavljuje u određenim žitaricama, uključujući:

- pšenicu i vrste pšenice, kao što su durum, emmer, griz i pir
- ječam, koji se može naći u sladu, slanom ekstraktu, slanom octu i pivskom kvascu
- raž
- tritikal, križanac pšenice i raži

Gluten se nalazi u hrani koja sadrži sastojke napravljene od ovih žitarica, uključujući peciva, mješavine za pečenje, kruh, žitarice i tjesteninu. Pića poput piva, lagera, alea, aromatiziranih likera i pića od slada također mogu sadržavati gluten.

Gluten može naći u raznim namirnicama, uključujući slatkiše, začine, hrenovke i kobasice, sladoled, preljeve za salatu i juhe.

Unakrsni kontakt

Do unakrsnog kontakta dolazi kada hrana ili proizvodi koji sadrže gluten dođu u kontakt s hranom bez glutena. Unakrsni kontakt može proširiti gluten na hranu bez glutena, čineći hranu bez glutena nesigurnom za konzumaciju kod osoba s celijakijom. Do unakrsnog kontakta može doći bilo kada, uključujući i kada se hrana

uzgaja, obrađuje, skladišti, priprema ili poslužuje.

Hrana bez glutena

Mnoge namirnice, poput mesa, ribe, voća, povrća, riže i krumpira, bez aditiva ili nekih začina, prirodno su bez glutena. Brašno napravljeno od namirnica bez glutena, poput krumpira, riže, kukuruza, soje, orašastih plodova, kasave, amaranta, kvinoje, heljde ili graha sigurno je za jelo.

Također možete kupiti zapakiranu hranu bez glutena, kao što su pekarski proizvodi bez glutena, kruh i tjestenina. Ova je hrana dostupna u mnogim trgovinama, restoranima i specijaliziranim prehrambenim tvrtkama.

Razgovarajte sa svojim liječnikom ili registriranim dijetetičarom o tome trebate li uključiti zob u svoju prehranu i koliko. Istraživanja pokazuju da većina ljudi s celijakijom može sigurno jesti umjerene količine zobi. Ako jedete zob, pazite da ne sadrži gluten. Unakrsni kontakt između zobi i žitarica koje sadrže gluten uobičajen je i može učiniti zob nesigurnom za osobe s celijakijom.

SEROLOŠKE PRETRAGE

	Rezultat	Jedinica	Ref. interval	Opaska
[s] Antitijela na tkivnu transglutaminazu klase IgG (tTG)	8	AU/ml	Negativno : < 15 Granično : 15-20 Pozitivno : > 20	
[s] Antitijela na tkivnu transglutaminazu klase IgA (tTG)	103 H	AU/ml	Negativno : < 15 Granično : 15-20 Pozitivno : > 20	
[s] Antitijela na deaminirani gliadinski peptid klase IgG (anti DPG)	74 H	AU/ml	Negativno : < 15 Granično : 15-20 Pozitivno : > 20	
[s] Antitijela na deaminirani gliadinski peptid klase IgA (anti DGP)	268 H	AU/ml	Negativno : < 15 Granično : 15-20 Pozitivno : > 20	

GASTROSKOPIJA

Indikacija - pozitivna serologija na celijakiju, prisutni simptomi celijakije.

Bulbus je urednog izgleda. Sluznica postbulbarnog segmenta duodenuma je grubo granularnog izgleda, reduciranih nabora. Uzmu se biopsijski uzorci iz duodenuma po protokolu za celijakiju. Želudac je urednog položaja i oblika, dobro se dilatira zrakom, a nabori pravilno konvergiraju. Sluznica želuca je urednog izgleda, u inverziji kardija i fundus izgledaju uredno. Jednjak je urednog izgleda.

DG: Mb. coeliacus

Molim izdati doznake za bezglutensko brašno.

PHD za 10-tak dana.

PHD EGDS: Mb. coeliacus - Marsh-Oberhuber 3B.

Bezglutenska dijeta, molim izdati doznake za bezglutensko brašno.

Vrsta materijala: Biopsije duodenuma

Nalaz:

Materijal je 5 komadića sluznice tankog crijeva većinom uredne orijentacije s izraženom hiperplazijom kripti i mjestimice vidljivim, većinom atrofičnim resicama čiji epitel pokazuje reaktivne promjene uz više od 30 intraepitelnih limfocita na 100 enterocita. Vide se umjereno guste nakupine mononukleara u lamini proprij.

Nalaz odgovara uputnoj dijagnozi celijakije koja se prema Marsh-Oberhuber-ovoj klasifikaciji svrstava u skupinu 3B.

DG: ./.

Dijagnostički nalazi za celijakiju.

stil života

UDRUGA MALIH DIJABETIČARA

Autorica: Petra Guljaš

Poštovani članovi Udruge Malih dijabetičara (MaDi),

danas smo ovdje s jednim ciljem - pružiti podršku vašoj vrijednoj udruzi u borbi protiv dijabetesa. Svjesni smo važnosti vašeg rada i utjecaja koji imate na živote oboljelih i odlučili smo dati svoj doprinos.

Dijabetes je bolest koja pogađa mnoge ljude diljem svijeta, uključujući i mnoge od nas ili naše bližnje. Vaša neprestana predanost pružanju podrške, educiranju i promicanju svijesti o ovoj bolesti iznimno je važna za našu zajednicu.

Naš dolazak danas nije samo akt donacije novca, već izraz našeg poštovanja prema vašem radu i želja da budemo dio pozitivne promjene.

Dana 16.3.2024., nakon duge i teške borbe s dijabetesom, iznenada je preminula naša draga profesorica Ksenija Marjanović, dr. med. Svojim znanjem, predanošću radu, humorom i nadasve iskrenim entuzijazmom za rad sa studentima, bila je arhetip profesora koji te oblikuje i kao osobu. Ovu tešku situaciju, jer smo sigurni da bi i ona tako htjela, odlučili smo iskoristiti za nekakvu pozitivnu promjenu i pomoć drugima. Pokrenuli smo humanitarnu akciju na fakultetu za novčanu pomoć vašoj udruzi Mali dijabetičari (MaDi), koja pomaže najranjivijoj skupini koju ova bolest pogađa. Donaciju vam predajemo u ime naše drage profesorice i studenata Medicinskog fakulteta u Osijeku. Nadamo se da će vam ona pomoći, ali znajte da je tek jedan mali dio velike ostavštine naše profesorice.

Svjesni smo da naša donacija neće riješiti sve izazove s kojima se susrećete, ali vjerujemo da svaki doprinos, bez obzira na veličinu, ima svoju važnost. Nadamo se da će ova donacija biti korisna i da će pomoći u ostvarenju vaših ciljeva.

Hvala vam što ste ovdje i što pružate podršku onima koji se bore s dijabetesom. Vaš rad čini razliku, a mi smo ponosni što možemo biti dio toga.

Hvala vam!

Studenti Medicinskog fakulteta Osijek

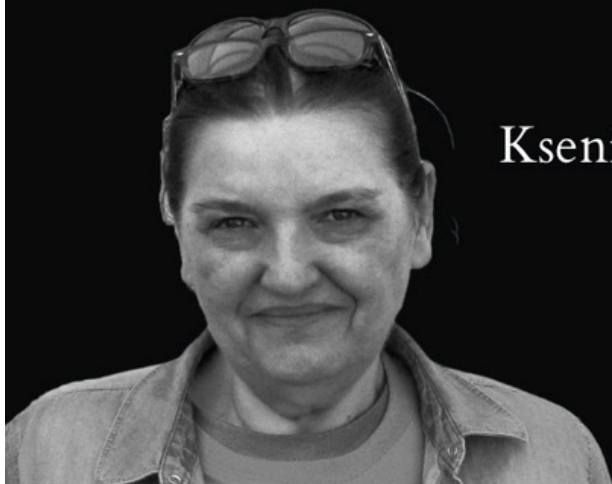IN MEMORIAM

izv. prof. dr. sc.

Ksenija Marjanović Keka,

dr. med.

1961. - 2024.



Nakon što je u ožujku iznenada preminula naša draga profesorica Ksenija Keka Marjanović, tijekom sljedećih mjesec dana na našem smo fakultetu proveli humanitarnu akciju skupljanja novca za udruhu Mali Dijabetičari (MaDi). Možemo reći da je akcija bila uspješna, tj. da ste svi vi koji ste donirali uspjeli, te je skupljeno ukupno 425€. Novce smo 19.5. osobno odnijeli u udruhu MaDi, u njihov nov i nadasve unikatan prostor u bivšem kinu u Avenue Mallu, gdje im

je Osječka TV prepustila jednu bivšu kino dvoranu. Imali smo priliku razgovarati s predsjednicom udruge Andreom Opačak, koja je trenutna voditeljica udruge, i Lidijom, majkom člana udruge i prijateljicom naše bivše profesorice. U tih manje od dva sata, uspjeli smo dobiti jedan novi pogled na sve izazove s kojima se nose djeca i adolescenti dijabetičari te njihovi roditelji, ali i koliko si međusobno pomažu i osnažuju jedni druge kroz svoju zajednicu.

Čuli smo o akcijama koje provode i o onima koje tek planiraju, kao što je nadolazeći humanitarni koncert, s nekim dosta poznatim imenima glazbene scene. Iza udruge MaDi stvarno stoje vrlo entuzijastični i radišni ljudi, za koje smo sigurni da će iskoristiti našu donaciju na najbolji mogući način.



← **Detalji transakcije**

Opis
 "MADI", 00, Polog utrška DON. STU.MED.FAK OS


Iznos
 425,00 EUR

Datum
 24.04.2024.

stil života

ŠETNJA KROZ PRIRODU NA RECEPT

Autor: Adrian Borna Bašić



Zamislite sljedeći scenarij. Dijagnosticirana vam je, recimo, hipertenzija ili anksiozni poremećaj (može i oboje) i, uz standardnu terapiju, liječnik vam propiše boravak u prirodi. Možda biste na prvu mislili da se radi o nekakvoj grešci, no riječ je o takozvanom zelenom receptu (eng. nature prescription). Iako za njih gotovo sigurno prvi put čujete, zeleni se recepti sve više istražuju jer bi mogli biti dodatna (i jeftina) terapija za razne kronične bolesti.

Skrećem s ceste u šumu

Nije nikakvo veliko iznenađenje da volimo provoditi vrijeme u prirodi (tj. prirodnom okolišu), uz, naravno, interindividualne razlike u afinitetu. Sve više istraživanja, uključujući epidemiološka i kontrolirane pokuse, pokazuje pozitivan utjecaj kontakta s prirodom na zdravlje. Tako je epidemiološko istraživanje iz Ujedinjenog Kraljevstva, s nacionalno reprezentativnim uzorkom od gotovo 20 000 ljudi, dokazalo pozitivnu asocijaciju između kontakta s prirodom te dobrog zdravlja i općeg blagostanja, koje su, doduše, ispitanici procijenili sami. Zanimljivo, ta se pozitivna asocijacija pojavila već kod ispitanika koji su u prirodi tjedno provodili samo 120 minuta, a za najveću korist bilo je potrebno 200 do 300 minuta tjedno. Ideja je iza zelenih recepata (eng. nature prescription) povećati vrijeme koje ljudi provode u prirodi te posljedično pozitivne učinke na zdravlje, pogotovo kod kroničnih bolesnika. „Propisivane“ aktivnosti mogu uključivati: fizičku aktivnost (hodanje, trčanje, bicikljanje), vrtlarjenje ili puko bivanje u prirodi

(eng. forest bathing), inače zastupljeno u japanskoj kulturi kao shinrin yoku. U anketnom istraživanju iz Australije, na nacionalno reprezentativnom uzorku, više od 80% ispitanika pokazalo je interes za zelenim receptima.

Dir za psihički mir

Prema podacima Svjetske zdravstvene organizacije (SZO) iz 2019. godine, gotovo svaka osma osoba živi s nekim psihičkim poremećajem. Najčešći su depresivni i anksiozni poremećaji, a njihova je prevalencija, sada već opće poznato, samo rasla u narednim godinama (25% samo u 2020.). Zeleni recepti mogli bi biti oblik dodatne terapije za ove bolesti. Kako je ovo novije područje, ne postoji obilje istraživanja, ali 2023. godine, u vrlo respektabilnom Lancet Planet Health, objavljena je zanimljiva meta-analiza. One inače predstavljaju najvišu razinu dokaza u znanosti jer su zajednička statistička analiza više drugih istraživanja (npr. randomiziranih kontroliranih pokusa). Meta-analiza obuhvatila je petnaest kontroliranih kliničkih pokusa, od kojih su jedanaest bili randomizirani, a svi su pratili učinak zelenih recepata na razine depresije i tjeskobe mjerene upitnikom. Najčešća „propisivana“ aktivnost bila je hodanje, koju je prakticiralo gotovo pola ispitanika, najčešće u šumama, parkovima prirode te običnim parkovima. Ostale „propisivane“ aktivnosti uključivale su: vrtlarjenje, vježbe opuštanja i pomnosti (puno poznatije pod nazivom mindfulness) itd.

Prema meta-analizi, ove su intervencije imale umjerenu učinkovitost/„veličinu učinka” (eng. effect size, mjera praktičnog značaja nekog rezultata) na smanjenje razina depresije. Prevedeno na razumljiviju statistiku, oko 70% kontrolne grupe imalo je višu razinu depresije od srednje vrijednosti u grupi s intervencijom. Učinak intervencija na smanjenje razina tjeskobe bio je još veći.

Izadi na zrak, spusti si tlak

Hipertenzija, odnosno povišen krvni tlak, jedna je od najčešćih bolesti današnjice, a SZO procjenjuje da od nje boluje više od milijarde ljudi. U konačnici je odgovorna za svaku petu smrt, jer je u podlozi vodećih kardiovaskularnih ubojica modernog doba. Nije nikakva tajna da su smanjen unos soli, farmakoterapija, fizička aktivnost i održavanje težine ključni u prevenciji i/ili kontroli hipertenzije, a toj bi se „ekipi” mogli pridružiti i zeleni recepti.

Naime, ista je meta-analiza obuhvatila i devet istraživanja, s ukupno 441 ispitanikom, koja su promatrala utjecaj zelenih recepata na sniženje krvnog tlaka. Otkrili su prosječno smanjenje sistoličkog tlaka za gotovo 5, a dijastoličkog za gotovo 4 milimetra žive, što je usporedivo s niskom dozom tiazidnog diuretika. Postoji više objašnjenja za ovaj antihipertenzivni učinak zelenih recepata.

Najočitije je ono da je sama aerobna tjelesna aktivnost rezultirala smanjenjem sistoličkog i dijastoličkog tlaka, što je od prije dobro poznat učinak. Drugo je objašnjenje, a dalo bi se reći i zanimljivije, to da je antihipertenzivni učinak rezultat pozitivnog učinka zelenih recepata na psihu. Naime, kroničan se stres također smatra jednim od rizičnih faktora za razvoj hipertenzije. Iako je prirodno da nam tlak poraste u akutnom stresu (eng. fight or flight), smatra se da takvo opetovano dizanje tlaka može dovesti do (kronične) hipertenzije.

Još krupnijim koracima

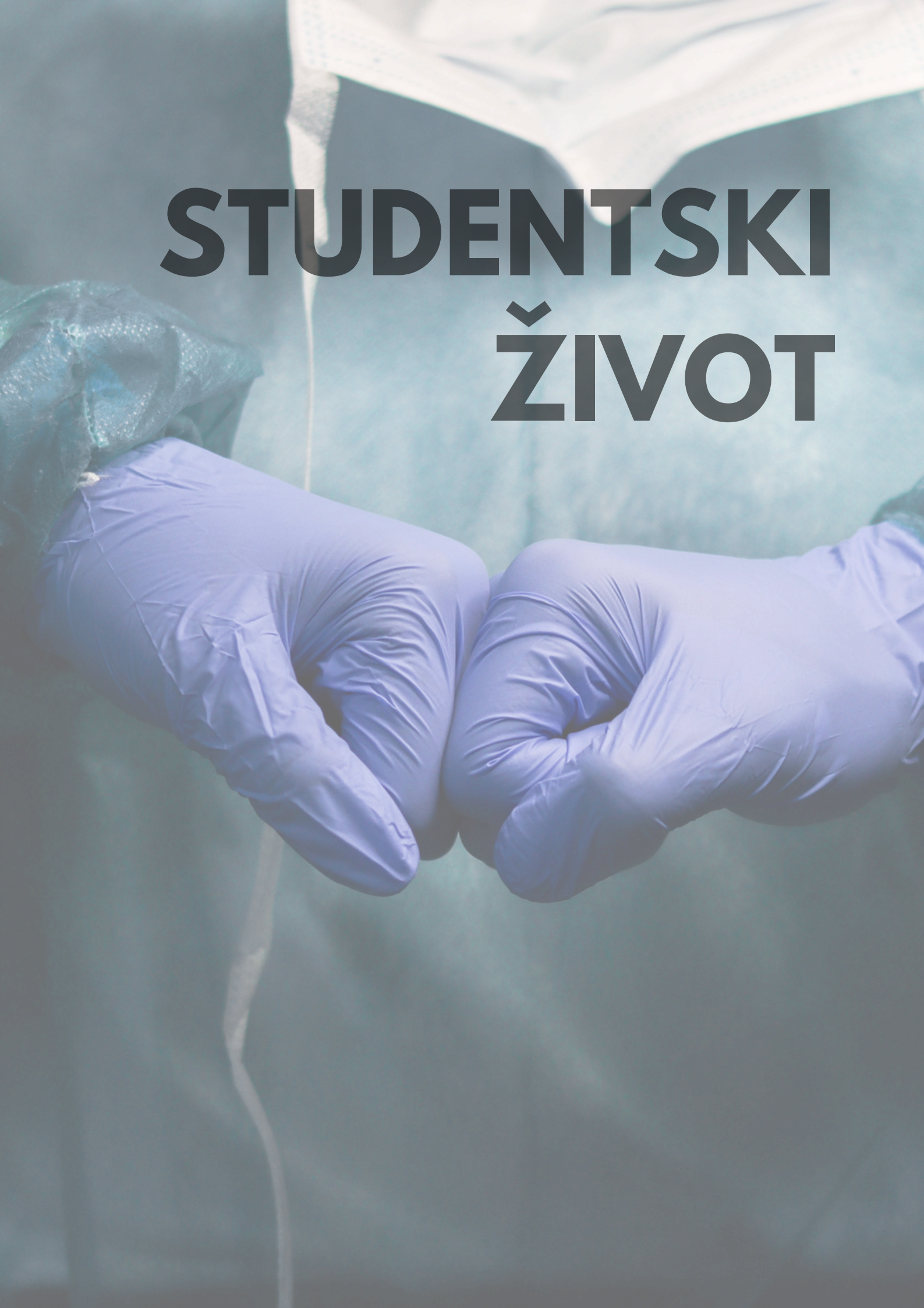Vrijeme provedeno u prirodi ima pozitivan učinak na naše fizičko i psihičko zdravlje. Zeleni bi recepti, kao metoda povećanja vremena provedenog u prirodi, mogli biti korisni i u prevenciji i u liječenju raznih kroničnih bolesti. Istraživanja pokazuju da zeleni recepti mogu smanjiti razine depresije i tjeskobe te sistolički i dijastolički tlak. Dakako, ne predstavljaju zamjenu za terapiju, ali mogu biti koristan i jeftin dodatak istoj. Za benefit je potrebno boraviti svega 120 minuta tjedno u nekom zelenilu, a to, naravno, možete činiti i bez recepta.

Izvori

1. White MP, Alcock I, Grellier J, Wheeler BW, Hartig T, Warber SL, Bone A, Depledge MH, Fleming LE. Spending at least 120 minutes a week in nature is associated with good health and wellbeing. *Sci Rep.* 2019
2. Astell-Burt T, Hipp JA, Gatersleben B, Adlakha D, Marselle M, Olcoñ K, Pappas E, Kondo M, Booth G, Bacon S, Lem M, Francois M, Halcomb E, Moxham L, Davidson P, Feng X. Need and Interest in Nature Prescriptions to Protect Cardiovascular and Mental Health: A Nationally-Representative Study With Insights for Future Randomised Trials. *Heart Lung Circ.* 2023
3. World Health Organization (WHO) [Internet]. Mental disorders
4. Nguyen P-Y, Astell-Burt T, Rahimi-Ardabili H, Feng X. Effect of nature prescriptions on cardio-metabolic and mental health, and physical activity: a systematic review. *The Lancet Planetary Health.* 2023
5. Hrvatski zavod za javno zdravstvo [Internet]. Hipertenzija – povišeni krvni tlak
6. Musini VM, Nazer M, Bassett K, Wright JM. Blood pressure-lowering efficacy of monotherapy with thiazide diuretics for primary hypertension. *Co-chrane Database of Systematic Reviews* 2014
7. Ivers R, Astell-Burt T. Nature Rx: Nature pre-scribing in general practice. *Aust J Gen Pract.* 2023



STUDENTSKI ŽIVOT



studentski život

INTERVJU: NAJ STUDENT - BRANKO ŠEGO

Intervjuistkinja: Karla Bodakoš

Kako si se odlučio za studij medicine, je li to bio tvoj prvi izbor i da moraš ponovno birati bi li donio istu odluku?

Iako sam tijekom svojega obrazovanja i u brojnim razgovorima često bio izložen tezi da se u školama uči previše toga i da je mnogo toga nebitno, osobno se s takvim izjavama jednostavno nikada nisam mogao složiti. Naime, upravo nam ukupnost različitih područja i pojmova kojima smo izloženi omogućuje da odaberemo ono što nam najviše pristaje. To nam također omogućuje da istražimo ljepotu brojnih područja, a u toj mi se potrazi iznimno svjeda medicina, koja je naravno bila prvi izbor i koju bih ponovno odabrao. Ljudski organizam je nevjerojatno kompleksan, a učenje o tome što je potrebno da normalno radi, što može poći po krivu i kako takva stanja izliječiti je samo po sebi nagrada.

Izuzetno si uspješan student, a tome u prilog govore i mnogobrojne nagrade koje si dobio za vrijeme studiranja. Što je ključ za uspješno studiranje?

Ključ uspješnog studiranja za mene je bilo raditi pomalo, ali kontinuirano. Tijekom studiranja, svakim danom bih si postavljao vrlo male, ali posve realne ciljeve. Ispunjavanjem samo tih mikro ciljeva može se doći do dobrih ocjena iz svakog predmeta. Naravno, nekada se dogodilo da sam imao puno energije pa sam tada radio i više nego što sam si isplanirao, što je na kraju rezultiralo odličnim ocjenama. Htio bih naglasiti i važnost uzimanja vremena za sebe kao i važnost odmora. Ne smije se zaboraviti na svoje potrebe i želje dok se studira, jer ukoliko se neprekidno uči bez da se

ponekada nagradi i odmori, gubi se motivacija i volja za akademskim pobjedama.

Kakvi su tvoji planovi za budućnost, vidiš li se već u nekoj od specijalizacija u medicini?

U budućnosti bih volio raditi u Vinkovcima ili Osijeku, a oko specijalizacije još nisam donio konačnu odluku. Ipak, eliminirao sam određene specijalizacije kojima se ne želim baviti, što će mi zasigurno olakšati buduću odabir. Specijalizacije su tema o kojoj se puno priča, pogotovo pred kraj fakulteta, a takvi razgovori s kolegama su osobito korisni u cjelokupnom procesu donošenja odluke.

Kada nisi okupiran studiranjem, kako provodiš slobodno vrijeme? Koje su tvoje omiljene aktivnosti i imaš li nekakav hobi?

Volim otići u teretanu ili trčati. Smatram da je to odličan način za izbacivanje stresa koji se nakuplja tijekom dana, a istovremeno odličan način da se očuva tjelesno zdravlje. Naravno, volim raditi i opuštenije stvari, tu bih istaknuo gledanje utakmica i serija (trenutno Succession) te druženja i izlaske.

Za kraj, koju poruku imaš za mlade kolegice i kolege koji su tek zakoračili u svijet studiranja i učenja medicine?

Mojim mladim budućim kolegama mogu reći da nikada ne sumnjaju u svoje mogućnosti. Upisati medicinu je postignuće samo po sebi i to treba imati na umu. Druga stvar koju im želim poručiti je da trebaju biti spremni pomoći svojim kolegama i biti kolegijalni. Ne treba ulaziti u svade, pripraviti

se oko stvari koje ionako neće biti važne u budućnosti. Jedino uz samopoštovanje, ali i poštivanje kolega možemo ostvariti zajednički napredak.



Branko Šego student je 6. godine Medicinskog fakulteta Osijek na Sveučilištu J. J. Strossmayera u Osijeku. Nakon završene Osnovne škole Ivana Mažuranića u Vinkovcima, svoje obrazovanje nastavio je u Gimnaziji Vinkovci gdje je ostavio svoj trag kao uspješan učenik osvojivši dva Oskara znanja za osvojena 1. mjesta na državnim natjecanjima. Uspjehe je nastavio nizati i na fakultetu i tako osvojio Rektorovu nagradu za akademsku godinu 2021./2022. izniman uspjeh na studiju s prosjekom ocjena 5.00, Dekanovu nagradu za uspjeh u studiranju u akademskoj 2022./2023. i nagradu Lions cluba Osijek za najboljeg studenta. Osim izvrsnog prosjeka, Branko je sudjelovao u pisanju nekolicine radova koji su izloženi na kongresima u Osijeku, Mostaru i Rijeci, te na Erasmus+ projektu u Litvi.

studentski život

HRVATSKA UDRUGA STUDENATA MEDICINSKO LABORATORIJSKE DIJAGNOSTIKE - CMLDSA

Autorica: Maria Drmić

Prisjetimo se...

s obzirom da nam se bliži kraj ove akademske godine, željeli bismo napraviti kratak pregled svih aktivnosti i radionica koje smo proveli ove godine te zahvaliti svim članovima, sudionicima, profesorima te predavačima koji su na bilo koji način sudjelovali na svim događajima koje je Udruga CMLDSA organizirala.

Kraj prvog semestra obilježili smo Humanitarnim pub kvizom na kojem smo prikupili novčanu donaciju u iznosu od 420 eura za naše malene u Dječjem domu Klasje u Osijeku. Odlaskom u Dječji dom, naše studentice shvatile su kako je sreća u malim stvarima te smo stoga nastojali uljepšati blagdane mališanima raznim slatkišima, igrom te onim najbitnijim – toplim zagrljajima.

Početak siječnja organizirali smo već tradicionalnu Radionicu prve pomoći u suradnji s ekipom iz Crvenog križa Osijek. Volonteri su nam pokazali osnovne postupke održavanja života – bočni položaj,

Heimlichov zahvat, kardiopulmonalna reanimacija te zaustavljanje otvorenog krvarenja. Svi su se sudionici nakon teorijskog dijela imali priliku okušati u nešto zabavnijem praktičnom dijelu, nakon čega je slijedilo kratko druženje. Krajem mjeseca ožujka održali smo radionicu okrugli stol s našom dragom predsjednicom Hrvatske komore zdravstvenih djelatnika Katjom Puljčan. Dotaknuli smo se raznih tema bitnih za našu struku te su svi prisutni imali priliku postaviti pitanja na koja su dobili opsežne odgovore. Nadamo se da je svakom sudioniku ovaj okrugli stol bio „vjetar u leđa“ za daljnje obrazovanje i zaposlenje.

Početak četvrtog mjeseca izv. prof. dr. sc. Vesna Ilakovac i dr. sc. Kristina Kralik održale su korisno predavanje o

pisanju završnog i diplomskog rada, a uz to su rekly nešto i o odabiru mentora. Otkrile su nam lakše načine za napisati što bolji i kvalitetniji rad te su istaknule najčešće greške koje studenti rade prilikom pisanja završnih radova i na koje bismo trebali pripaziti.



15. travnja obilježava se Međunarodni dan medicinsko laboratorijskih djelatnika u cilju promocije struke i osvješćivanju javnosti o ključnoj ulozi medicinsko laboratorijskih djelatnika u dijagnostici i preventivnoj zdravstvenoj zaštiti. Članovi Udruge CMLDSA okupili su se u ponedjeljak, 15. travnja, na Trgu Ante Starčevića u Osijeku te održali Javnu akciju „Mjerenje razine glukoze u krvi i krvnog tlaka“. Na taj način nastojali smo ukazati prolaznicima probleme s kojima se velik dio populacije suočava. Kako bismo na pravi način zaključili obilježavanje našeg dana, Udruga je organizirala treći po redu pub kviz na kojem smo se svi dobro zabavili i proveselili.

Zabavi nikad kraja pa smo se tako kao Udruga prijavili na desetu po redu Studentsku roštiljadu gdje smo imali priliku pokazati naše gurmanske sposobnosti te se još više međusobno zbliziti i zabaviti. Nakon roštiljade slijedila je zadnja radionica za ovu akademsku godinu – „Važnost laboratorijske dijagnostike u forenzičkoj medicini“ u suradnji sa Centrom za forenzična ispitivanja, istraživanja i vještačenja „Ivan Vučetić“. Djelatnice Centra održale su niz predavanja iz područja bioloških i toksikoloških vještačenja te time pokazale kako je laboratorijska dijagnostika povezana s forenzičkom medicinom.

Svima još jednom veliko hvala na sudjelovanju, pomoći i organizaciji, a studentima želimo svu sreću na ispitnim rokovima!



studentski život

RAZMJENA - MAROKO, MARRAKECH

Autorica: Lea Paradinović

Kolovoz 2023. godine provela sam na profesionalnoj razmjeni u Maroku, točnije u Marrakechu. Da su Marokanci dobri domaćini, uvjerala sam se već prvu večer, kada su me dočekali na aerodromu s vodom i sendvičem. Odvezli su me do apartmana u kojem smo bili smješteni. Tamo su me dočekali kolege iz Splita i Rijeke, a dan nakon upoznala sam ostale studente iz cijeloga svijeta; Poljske, Njemačke, Jordana, Bosne i Hercegovine, Srbije, Grčke, Sjevernog Cipra i Češke. Na NFDJ-ju, točnije National food and drink partyju, svatko je od nas predstavio specijalitete svoje zemlje, a Hrvatska je očekivano ocijenjena vrlo visoko. Marokanci su nam bili uvijek na raspolaganju; vodili su nas promijeniti novac, uputili na različita mjesta u gradu, a nerijetko i išli s nama, ugstili su nas i kod kuće, organizirali izlete i sve u sklopu social programa. Radnim smo danima odrađivali studentsku praksu u bolnici, a ja sam odabrala odjel plastične kirurgije. Imala sam priliku asistirati na operacijama, a na urgentnom traktu šivati rane, previjati i zbrinjavati pacijente. Posebno mi je bilo korisno što u sklopu odjela plastične kirurgije imaju cijeli dio za opekline, koje se kod nas ne viđaju toliko često. Bolnica je okružena street food lokalima gdje smo provodili pauzu i družili se s doktorima i studentima, a hrana koja se nudila vrlo je raznolika i kvalitetna te poprilično cjenovno dostupna. Poslijepodnevne i večernje sate provodili smo u gradu, obilazeći znamenitosti i kušajući marokanske specijalitete. Posebno me se dojmila marokanska gradska tržnica, jedna od najvećih i najstarijih na svijetu – Jemaa el-Fnaa. Osim Marrakecha u kojemu smo bili preko tjedna, vikendom smo putovali u druge gradove.



Prvi smo vikend proveli u glavnom gradu Rabatu te u Casablanci gdje smo srećom otišli nekoliko sati prije nego je Marrakech pogodio razoran potres. Sve je dobro prošlo, a Marokanci su još jednom pokazali koliko su složan narod te su u nekoliko dana omogućili normalan nastavak života, skoro kao da potresa nije ni bilo. U Rabatu sam posjetila prijateljicu Alyau koju sam upoznala na studentskoj razmjeni u Španjolskoj 2022., a u Casablanci smo se družili sa Soukainom, studenticom koja je bila kod nas na razmjeni u Splitu. Poznanstva s razmjena su nešto posebno, te ću ljude pamtili do kraja života. Rabat me oduševio svojom ljepotom i čistoćom, a u Casablanci me se posebno dojmila Džamija Hassana II. Drugi smo vikend proveli u manjem gradu na obali, Essaouira, gdje smo imali priliku surfati i cijeli dan provesti na plaži. Pustinja je na red došla treći vikend. Proveli smo noć u pustinji Merzouga, nedaleko od alžirske granice. Kada smo došli do kampa u kojemu smo proveli noć. Nakon tradicionalne večere, plesali smo uz vatru uz afričke bubnjeve, gledali zvijezde ležeći na dinama. Spakirali smo stvari i na devama dočekali izlazak sunca i uputili se nazad prema Marrakechu. Izlazak i zalazak sunca u pustinji jedni su od najljepših prizora koje sam doživjela te to iskustvo jedva čekam ponoviti. Četvrti smo se vikend počeli opraštati, bilo je to vrlo emocionalno, zato što smo postali jedna velika obitelj. Ne znam jeste li imali priliku otići na razmjenu, ali ta energija i povezanost koja nastane nakon četiri tjedna suživota, nešto je stvarno posebno.

Ovog će ljeta marokanska ekipa doći na razmjenu u Hrvatsku, a nadam se da ćemo ih ugostiti barem upola dobro kao što su oni nas. Meni je rastajanje od ekipe nešto olakšalo mojih pet prijateljica koje su doputovale iz Osijeka posjetiti me. S njima sam provela još nekoliko dana u Marrakechu i Rabatu, a zadnju smo noć provele u Tangieru odakle smo se vraćale kući. Iako sam bila na tri potpuno različite razmjene (osim u Maroku, bila sam u Španjolskoj i Rumunjskoj), mogu reći da će mi Maroko ostati u posebnom sjećanju jer je u potpunosti drugačiji. Jako mi se sviđjela njihova kultura i kuhinja, a posebno to što su jako dobri i topli domaćini. Mislim sam još tamo, često se čujem s ekipom, a svakome tko ima priliku otići na razmjenu savjetovala bih da je iskoristi jer je to stvarno posebno iskustvo; uvijek kažem da tamo nisam otišla naučiti samo nešto iz medicine, već puno više od toga. Hvala CroMSIC-u na pruženoj prilici i mojim roditeljima na podršci. Do sljedeće razmjene! Shukran lika, wadaean wanarakum maratan 'ukhraa!



studentski život

STUDENTSKA SEKCIJA ZA KIRURGIJU - INCISIOS

Autorica: Karla Bodakoš

Studentska sekcija za kirurgiju INCISIOS osnovana je u akademskoj godini 2023./24. pri Medicinskom fakultetu u Osijeku i broji 110 članova sekcije od kojih je 9 članova Vijeća sekcije. Sekcija je osnovana pod mentorstvom voditelja i predsjednika Katedre za kirurgiju, urologiju, ortopediju i fizikalnu i rehabilitacijsku medicinu doc. dr. sc. Dalibora Divkovića, dr. med.

U tekućoj akademskoj godini proveli smo Edukativni panel "Pretilost i dijabetes" na Medicinskom fakultetu Osijek povodom obilježavanja Svjetskog dana dijabetesa gdje smo govorili o vrstama liječenja dijabetesa te barijatrijskoj kirurgiji kao jednoj od terapijskih metoda pristupa dijabetesu. Panel smo organizirali u suradnji Studentske sekcije za endokrinologiju i dijabetologiju ENDOS, odnosno predsjednikom sekcije Damirom Tolićem, studentom pete godine medicine. Panelisti koji su se odazvali i sudjelovali u realizaciji projekta su doc. dr. sc. Silvija Canecki Varžić, dr. med., specijalistica interne medicine, subspecijalistica endokrinologije i dijabetologije; dr. sc. Zdenko Boras, dr. med., FACS - specijalist opće kirurgije i subspecijalist abdominalne kirurgije, barijatrijski kirurg te dr. sc. Zvonimir Bosnić, dr. med., spec. obiteljske medicine.

Tijekom ožujka organizirali smo i Ciklus predavanja s temom hitnih stanja u kirurgiji pod nazivom "Life-saving surgery", koji se održao na KBC-u Osijek. Pet različitih predavača pokrilo je teme iz područja svojih specijalizacija; kardiokirurgija, traumatologija i ortopedija, abdominalna kirurgija, maksilofacijalna kirurgija te neurokirurgija. Predavači su bili doc. dr.sc. Krunoslav Šego, dr.med., specijalist opće kirurgije i subspecijalist



kardijalne kirurgije; prof. prim. dr. sc. Saša Rapan, dr. med., specijalist ortopedije; Dejan Hil, dr.med., specijalist abdominalne kirurgije; Ana Kvolik Pavic, dr.med., specijalizantica maksilofacijalne kirurgije te Milutin Vukadinović, dr. med., specijalizant neurokirurgije.

Uz edukativni sadržaj, studentima našeg fakulteta ponudili smo i praktične radionice u obliku tečaja

kirurškog šivanja "Primarna obrada rane". Za vrijeme radionice studentima bi teorijski objasnili korake koje imamo u primarnoj obradi rane te kako pristupiti pacijentu koji se javlja na hitni prijem. Naučili bismo kako uzeti anamnezu, pregledati ranu, razlikovati koje se rane smiju zašiti te kada se skidaju šavovi. Nakon toga bi uslijedio praktični dio, odnosno pranje i postavljanje sterilnog polja, aplikacija

lokalnog anestetika i kirurško šivanje. Studenti su na radionici imali priliku savladati osnovne šavove i čvorove koji se koriste u kirurgiji. Sadržaj radionice je superviziran i odobren od strane Borne Vojvodića, dr. med., specijalizanta plastične, rekonstruktivne i estetske kirurgije, KBC Sestre milosrdnice Zagreb.

Radionice primarne obrade rane organizirali smo za 70 studenata, članova sekcije INCISIOS, tijekom akademske godine. Također smo proveli radionice za 20 studenata s različitih medicinskih fakulteta, u sklopu međunarodnog studentskog kongresa OSCON 2024., koji se održao 4.-6. travnja 2024. godine na Građevinskom fakultetu u Osijeku.



Kako bi studenti vidjeli dinamiku hitne kirurške ambulante, također smo kroz cijelu akademsku godinu organizirali termine za volontiranje vikendima na OHBP Osijek u traumatološkoj i općoj kirurškoj ambulanti, što nam je omogućila doc. dr. sc. Vedrana Makarović, dr. med. Članovi sekcije dobili su priliku odazvati se i provesti vrijeme u stvarnim uvjetima rada doktora specijalizanata kirurgije te steći nova znanja i iskustva.

Organizirali smo i volontiranje u kirurškim salama na Zavodu za ortopediju pri Klinici za ortopediju i traumatologiju. Studenti s položenim ispitima Opće kirurgije i Ortopedije imali su priliku provesti vrijeme na operacijama te asistirati u operacijskim salama što nam je omogućio prof. prim. dr. sc. Saša Rapan, dr. med.

Za sve studente koji se nisu odlučili priključiti Sekciji INCISIOS, a htjeli su doznati više o našem radu, sudjelovali smo na „Danu sekcija” Medicinskog fakulteta Osijek gdje smo imali priliku prezentirati aktivnosti koje provodimo u našoj sekciji, nakon čega smo pripremili radionice upoznavanja s kirurškim priborom i kirurškim šivanjem.

Također se trudimo biti aktivni putem društvenih mreža gdje smo na Instagram profilu @incisios.mefos osmislili i proveli ciklus edukativnih objava sa temama hitnih stanja u kirurgiji. Želja nam je bila opravdati

povjerenje naših pratitelja na društvenim mrežama, stoga smo uz najave i informacije o našim aktivnostima ponudili i kvalitetan edukativni sadržaj. Izuzetno sam zahvalna na posvećenom i marljivom timu s kojim sam imala čast surađivati ove godine u Studentskoj sekciji za kirurgiju INCISIOS, a još sam više ponosna na to kakvim predivnim ljudima imam priliku prepustiti taj naš INCISIOS. Vjerujem da će sekcija rasti i napredovati iz godine u godinu te nuditi sve više zanimljivog sadržaja. Jer na kraju nije važan ni cilj, ni putovanje, već oni s kojima prolaziš taj put i stižeš na cilj.

Vijeće sekcije INCISIOS 2023./24.:

1. Karla Bodakoš, osnivač i predsjednik sekcije
2. Marija Trconić, potpredsjednik sekcije
3. Lucija Lizatović, tajnik sekcije
4. Petar Ivić
5. Lea Paradinović
6. Maja Pavlovsky
7. Marija Mateja Kokanović
8. Ivan Sladoja
9. Laura Jagodin



studentski život

EMERGENCY MEDICINE WEEKEND SARAJEVO 2024

Autor: Karlo Krstić


S ciljem jačanja dobrosusjedskih odnosa i unaprjeđenja suradnje te nakon uspješno održanog događaja u 2023. godini, bili smo pozvani, od strane Udruge studenata medicine u Bosni i Hercegovini, BoHeMSA, na gostovanje na drugom Emergency Medicine Weekendu koji se održao u Sarajevu, od 1. do 3. ožujka 2024. g. Tijekom tog vikenda, studenti medicine iz Hrvatske i Bosne i Hercegovine imali su priliku prisustvovati predavanjima i radionicama iz hitne medicine.

U petak je bilo svečano otvorenje te je bio organiziran društveni program gdje su se studenti imali priliku bolje upoznati i zabaviti. U subotu su se održala predavanja te su neke od tema bile: trauma glave i kralježnice, najčešća hitna stanja u vaskularnoj kirurgiji i hospitalni i prehospitalni tretman kod politraumatiziranog pacijenta. Predavanja su bila jako zanimljiva i moglo se čuti puno korisnih savjeta. Nakon predavanja uslijedila je kratka pauza za ručak nakon čega su slijedile praktične radionice. Moglo se sudjelovati na jednoj praktičnoj radionici, a ja sam izabrao kirurško šivanje koje je držao specijalizant plastične kirurgije. Učili smo raditi jednostavni, povratni i interdermalni šav. Također smo učili i kako se šivaju krvne žile u vaskularnoj kirurgiji. Od ostalih radionica organizirane su još: mala škola EKG-a, laparoskopska kirurgija, pregled i inicijalni tretman politraumatiziranog pacijenta, ALS - advanced life support te sudsko-medicinsko tumačenje tjelesnih ozljeda. Radionice su bile gotove oko 15h te smo ostatak dana imali slobodno. Iskoristili smo to vrijeme za razgledavanje Sarajeva. Sljedeći je dan program opet započeo predavanjima, a glavne su teme bile:



prepoznavanje i tretman aritmija u hitnom centru te najčešća traumatološka stanja u ortopedskoj ambulanti. Nakon predavanja smo opet imali kraću pauzu te su nakon pauze slijedile praktične radionice. Ja sam odabrao radionicu po nazivu "Bol u abdomenu - šta sad?". Radionicu je vodila specijalizantica hitne medicine te smo razgovarali o nekim najčešćim slučajevima koji su povezani s abdomenom u hitnom liječenju. Ostale radionice koje su se provodile bile su: "Intubiraj me!", CPR novorođenčeta i djeteta, ACS u hitnom centru, Mali ortoped te Lijekovi u torbi liječnika HMP. Kada su završile praktične radionice, održala se ceremonija zatvaranja.

Zaključno, mogu reći da, iako sam tek prva godina, naučio sam stvarno puno stvari i, ono što smatram da je najbitnije, čuo sam puno korisnih savjeta koji su vezani općenito za to što zapravo znači biti liječnik i kako se pravi liječnik treba ponašati u pojedinim situacijama. Praktične su mi radionice definitivno bile najzanimljiviji dio jer sam imao priliku praktično raditi nešto praktično u medicini, a ne samo učiti teoriju.



studentski život

KROZ TV U ZGLOB PACIJENTA

Autor: Filip Šimić

Kirurški postupak kojim se specijalisti ortopedije koriste za pregled, dijagnosticanje i liječenje strukturnih problema unutar zgloba bez velikih rezova kože i mekih tkiva zove se artroskopija. Riječ artroskopija grčkog je podrijetla, odnosno, dolazi od dvije grčke riječi, arthro – zglob i skopein – gledati. Glavni instrument koji se koristi pri artroskopiji je artroskop – duga, tanka cijev na koju su pričvršćeni video kamera i izvor svjetla. Instrument sadrži malu leću za povećanje te sustav osvjetljenja za osvijetljavanje struktura unutar zgloba. Svjetlost, tzv. „hladno“ svjetlo, prenosi se optičkim vlaknom koje je spojeno na artroskop, a kamera na artroskopu prikazuje uživo snimku na video zaslonu (TV).

Izvorno je artroskopija bila samo dijagnostički alat koji se koristio za planiranje standardne otvorene kirurgije. Davne 1912. godine danski kirurg dr. Nordentoft prvi je u povijesti učinio endoskopski pregled zgloba, točnije artroskopiju koljena, te uveo pojam artroskopija (koristio je latinski izraz arthroscopia genu).

Daljnim razvojem instrumenata, tehnologije i artroskopskih tehnika, ona je danas standard liječenja za mnoge probleme sa zglobovima te se smatra uobičajenim i neophodnim postupkom u ortopediji. Artroskopija je minimalno invazivni zahvat i upravo to podrazumijeva da se izvodi preko malih rezova/otvora na koži veličine oko 1 cm. Ortoped napravi jedan rez kroz koji uvodi artroskop u zglob te dodatni rez koji služi za dodatne artroskopske instrumente (škare, hvatalice, kješta, nož...) koji su mu potrebni ovisno o vrsti problema koji treba riješiti. Najčešći zglob na kojem se primjenjuje artroskopska tehnika u praksi je koljeno, ali provodi se i na drugim zglobovima poput ručnog zgloba, laktak, ramena, gležnja i kuka. Neke od najčešćih indikacija za primjenu artroskopskog zahvata su: oštećenje hrskavice i meniskusa, oštećenje prednjeg križnog ligamenta, hondromalacija, oštećenje tetiva rotatorne manšete ramena, sindrom karpalnog kanala, prisutnost slobodnih tijela u zglobu (npr. nakon loma kosti) i upala ili zadebljanje sinovijalne ovojnice zgloba.



Razlozi zbog kojih se artroskopija u današnje vrijeme sve više izvodi u liječenju brojnih stanja u ortopediji je to da je minimalno invazivan zahvat i pošten način operacije kojim većina zglobnog tkiva ostaje očuvana, što rezultira manjim bolom, manjom ukočenošću zgloba te često skraćuje vrijeme oporavka do povratka uobičajenim aktivnostima.

Upravo na nedavno održanom kongresu studenata biomedicinskog područja i mladih liječnika OSCON u Osijeku, jedna od radionica bila je i

simulacija artroskopije u patologiji zgloba koljena, koju je održala Studentska sekcija za ortopediju i traumatologiju Medicinskog fakulteta Zagreb. Ova radionica imala je za cilj upoznati sudionike s biomehanikom zgloba koljena, uobičajenom patologijom koljena i artroskopskim liječenjem ozljeda. Također, uključivala je praktičnu demonstraciju konvencionalnih metoda liječenja kao što je operativna intervencija za ozljede prednjeg križnog ligamenta korištenjem 3D printanog modela pod nazivom „ORTHOdevice“ s artroskopskim instrumentima. Cijela radionica bila je strukturirana kroz tri stanice. Na jednoj stanici učili smo vezati čvorove, dvije vrste artroskopskog i jedno kirurško čvorovanje. Druge dvije stanice podrazumijevale su artroskopiju. Na jednoj smo isprobavali i vježbali vještinu istovremenog rukovanja instrumenta s kamerom koji projicira sliku na mobitel i drugog artroskopskog instrumenta, s ciljem obavljanja određenog zadatka unutar „ORTHOdevicea“. Na drugoj stanici kamera koja je projicirala sliku na televizor bila je postavljena u „ORTHOdevice“, a mi smo vježbali rukovanje s jednim i/ili dva različita artroskopska instrumenta istovremeno, također s ciljem obavljanja određenog zadatka unutar „ORTHOdevicea“. Sudjelovanjem na ovoj vrlo vrijednoj, zanimljivoj i korisnoj radionici imali smo priliku ući u svijet artroskopije, okušati se u tehnikama artroskopije, isprobati trenutne vlastite manualne vještine rukovanja artroskopskim instrumentima, ali i vježbanjem naučiti, steći i usavršiti iste.



studentski život


ESTETSKA KIRURGIJA, SAMOPOŠTOVANJE I PRIHVAĆANJE VLASTITOG TIJELA

Autorica: Marta Andrijić

Prvi zapisi o estetskoj kirurgiji, navodi jedna od američkih poliklinika estetske kirurgije, kažu kako je estetska kirurgija stara koliko i prve ljudske civilizacije. Naime, navodno je kralj Ramzes II. 1213. g. pr. Kr., u želji da ga se prepozna kao kralja i u zagrobnom životu, svojim mumifikatorima naložio da mu se u nos umetne velika kost jer je bio poznat po velikom i dugom nosu. Nadalje, čini se da su Rimljani izvodili jednostavne plastične operacije popravljanja oštećenih ušiju kako bi poboljšali vlastiti izgled, a pritom se vodeći djelom "De Medicina" Aula Kornelija Celza, koje je bilo izvor znanja o plastičnim operacijama 1700 godina.

1800 godina kasnije nastala je Marilyn Monroe. Kako teorije zavjere tvrde, podlegla je operaciji nosa i brade kada je plastična estetska kirurgija kakvu danas poznajemo bila u svojim začecima približavanja – nama.

Postavlja se pitanje kako je estetska kirurgija od percepcije tašte i nadmene (stava koji se čvrsto drži još od razdoblja starog Egipta pa sve do danas) došla do sveopćeg društvenog prihvaćanja kao alata reparacije vanjske estetike, a samim time i vlastitog selfa? Kada je govoriti o estetskoj kirurgiji prestalo biti tabu? Možda se tome može pripisati uvođenje pojma kompleksa inferiornosti Alfreda Adlera koje se definira kao osjećaj nesigurnosti koji može izazvati raspon ponašanja od povlačenja do kompenzacije – težnje za superiornošću koja, kako Adler navodi, teče paralelno s fizičkim rastom te je intrizična nužnost samog života. Time je omogućena rekonstrukcija asocijacije estetske kirurgije od patološke taštine i histionizma ka opravdanim alatom povećanja vlastitog samopoštovanja i očuvanja ega u psihodinamskom smislu.



Kako bismo ispitati pojmove odnosa samopoštovanja u vlastitoj mikro-sredini, onoj najposrednijoj, moja mentorica, specijalizantica psihijatrije Andrijana Šantić, i ja došle smo na ideju ispitati povezanost prihvaćanja estetske kirurgije, samopoštovanja i prihvaćanja vlastitog tijela na mojim kolegama, studentima 6. godine medicine u Osijeku, kao i razlike između muških i ženskih studenata. Moja hipoteza bila je da će oni koji prihvaćaju vlastito tijelo više od drugih i koji imaju veće samopouzdanje istovremeno manje prihvaćati estetsku kirurgiju. Kako bismo uopće ispitati ovu povezanost, i moji kolege, 61 odazvanih kojima i ovim putem zahvaljujem, riješili su 3 skale na internetu.

Prva je bila Rosenbergova skala samopoštovanja, zatim upitnik o prihvaćanju estetske kirurgije te skala prihvaćanja vlastitog tijela. Istraživanje provedeno 2006. godine o psihosocijalnim faktorima koji predviđaju motiviranost odlasku na estetsku operaciju ustanovilo je da najveću motivaciju igra društveno prihvaćanje estetske kirurgije kao i vlastita slika tijela, dok samopoštovanje nije igralo značajniju ulogu, ali koristilo se i u prethodnim istraživanjima ove tematike pa smo se odlučili i za tu skalu. Rezultati su pokazali kako nema značajne razlike između ocjene samopoštovanja i prihvaćanja vlastitog tijela među spolovima.

studentski život

Dakle, i studentice i studenti, bez obzira na spol, imaju jednako prihvaćanje vlastitog tijela te samopoštovanje. Ovakav rezultat podudara se s istraživanjem o prihvaćanju estetske kirurgije u korelaciji sa psihološkim karakteristikama u hrvatskoj populaciji gdje je prosječna dob ispitanika bila 27 godina, provedenim u Zagrebu 2019. Upitnik o prihvaćanju estetske kirurgije sastojao se od 3 domene: interpersonalna domena, socijalna domena i domena razmatranja.

Interpersonalna domena obuhvaća pitanja o vlastitom poimanju izgleda, socijalna domena obuhvaća pitanja o okolini i povezanost razmatranja estetske operacije ako bismo imali socijalni benefit od iste te domena razmatranja u kojoj se mjeri mogućnost razmatranja potencijalnog estetskog zahvata.

Rezultati su pokazali kako nema značajne razlike u spolovima u interpersonalnoj domeni, dok u domeni razmatranja postoji značajna statistička razlika kod studentica ($P < 0,001$) te u socijalnoj domeni ($P = 0,04$) gdje su studentice odgovorile kako više razmatraju odlazak na estetsku operaciju, nego muški studenti te su sklonije podvrgnuti se istoj iz socijalnih razloga (tablica 1). Također, iako je u rezultatima prisutna snažna povezanost između samopoštovanja i prihvaćanja vlastitog tijela ($Rho = 0,661$), oni nisu značajnije povezani s prihvaćanjem estetske kirurgije (tablica 2).

Istraživanje provedeno u Njemačkoj 2019. godine o prihvaćanju vlastitog tijela, važnosti izgleda te nezadovoljstvu vlastitim tijelom pokazalo je kako godine, uz spol, imaju značajan prediktorni izgled u tome koliko smo vremena u danu spremni potrošiti na vlastiti izgled gdje je pokazano kako su žene, i mlađe i starije dobi, spremne potrošiti jednako vremena na vlastiti izgled, dok muškarci starije životne dobi manje brinu za izgled od mlađih. Stoga, kako bismo proširili istraživanje, istu smo anketu proveli i na studentima prve godine, a rezultati će pokazati postoji li značajna razlika u odnosu na dob.

Tablica 1. Razlike u ocjeni samopoštovanja (Rosenberg), prihvaćanja tjelesnog izgleda (BAS) i prihvaćanja estetske kirurgije (ACSS) u odnosu na spol

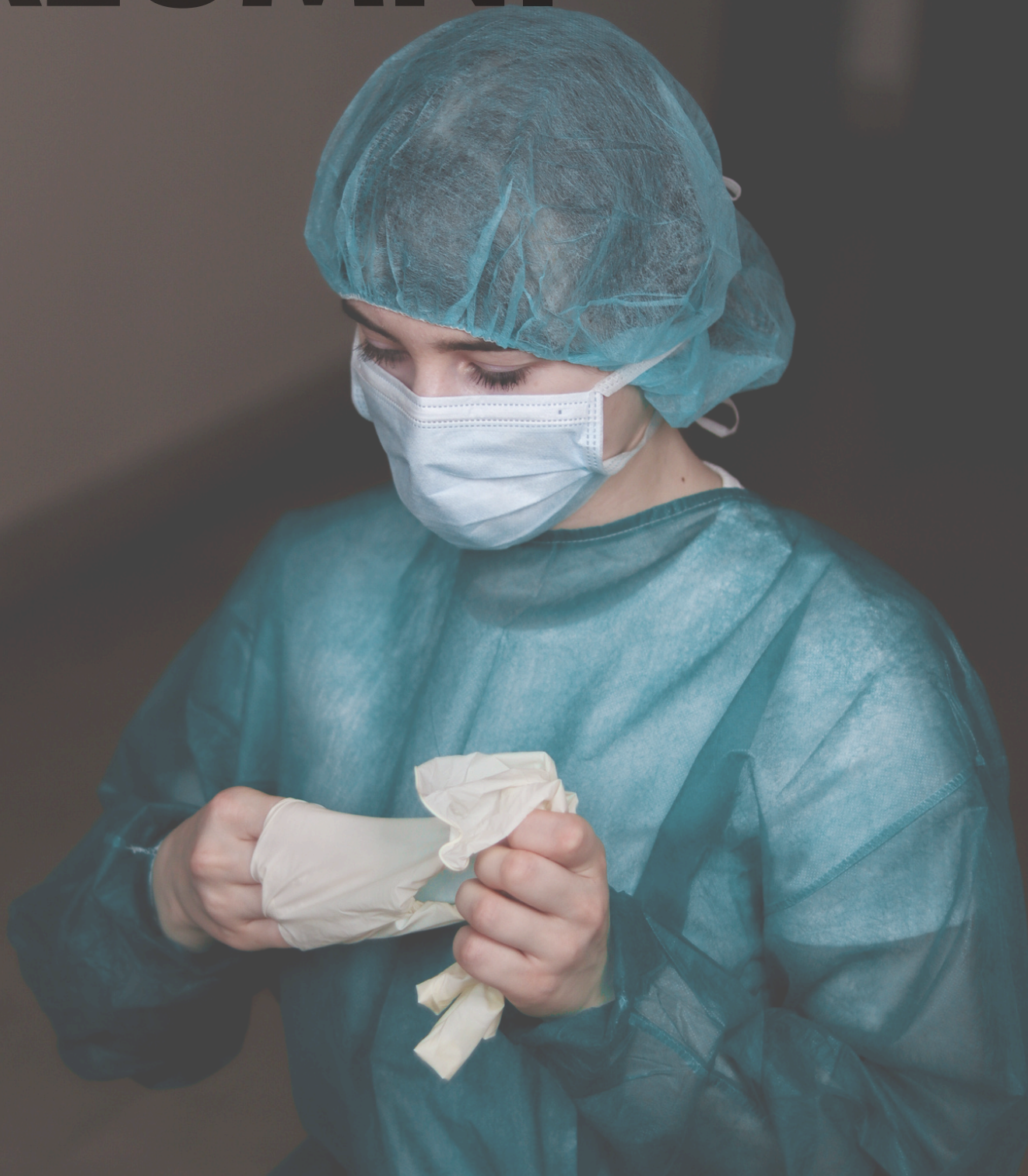	Medijan (IQR)		Razlika	95% CI	P*
	Mladići	Djevojke			
Rosenbergova skala	32 (28 – 34)	30 (22 – 33)	-2	-6 do 1	0,21
Prihvaćanje tjelesnog izgleda	59 (50 – 61)	56 (46 – 61)	-2	-6 do 3	0,41
Prihvaćanje estetske kirurgije					
Interpersonal	22 (18 – 28)	26 (21 – 30)	3	-1 do 7	0,12
Social	8 (5 – 13)	12 (7 – 20)	4	0 do 7	0,04
Consider	8 (6 – 19)	23 (12 – 29)	9	4 do 15	<0,001

IQR – interquartil range; CI – confidence interval; *Mann Whitney U test

Tablica 2. Povezanost ocjene samopoštovanja, prihvaćanja tjelesnog izgleda i prihvaćanja estetske kirurgije

	Spearmanov koeficijent korelacije Rho (P vrijednost)			
	Rosenbergova skala samopoštovanja	Prihvaćanje tjelesnog izgleda	Interpersonal ACSS	Social ACSS
Rosenbergova skala	-			
Prihvaćanje tjelesnog izgleda	0,661 (<0,001)	-		
Prihvaćanje estetske kirurgije				
Interpersonal	0,033 (0,80)	0,087 (0,51)	-	
Social	-0,156 (0,23)	-0,150 (0,25)	0,559 (<0,001)	-
Consider	-0,245 (0,06)	-0,234 (0,07)	0,639 (<0,001)	0,725 (<0,001)

ANAMNESIS ALUMNI



anamnesis alumni

ZNANSTVENE METODE U KIRURGIJI

Autorica: Matea Zidar

Kirurgija je postupak u kojem se fizička manipulacija tkiva koristi za liječenje pacijenta s ozljedom ili bolešću. Kirurška praksa podložna je stalnoj promjeni kako bi se pronašli ovisniji za što bolje, sigurnije i učinkovitije liječenje. Kirurška praksa i znanstveno istraživanje tijesno su isprepleteni. Istraživanje omogućuje stalnu evoluciju kirurške prakse u svrhu neprestanog poboljšanja na dobrobit bolesnika. Očito je da svako vrhunsko postignuće u kirurškoj praksi predstavlja spoj znanstvenog istraživanja i njegovog korištenja u dnevnoj praksi. Također, važno je naglasiti da kirurška postignuća nisu samo rezultati kirurških istraživanja. Ona su duboko ukorijenjena u temeljnu istraživačku praksu. Znanstveno istraživanje omogućuje stalnu primjenu kirurške prakse, a time i napredovanje u kirurgiji. Svrha razvoja znanstvenih metoda ima za cilj pronalazak optimalnog liječenja te razvoj novih metoda kirurškog liječenja. Znanstveno istraživanje u kirurgiji sastoji se od tri dijela. Prvi i najjednostavniji temelji se isključivo na prikupljanju, registraciji, sistematizaciji i opisivanju određenih podataka i zbivanja. Drugi predstavlja preuzimanje i savladavanje jedne nove operacijske metode. Treći je dio znanstvenog istraživanja u kirurgiji najsloženiji. On predstavlja od samog svog početka do konačnog rezultata originalni znanstveno-istraživački rad.

Osiguravanje napretka u kliničkoj kirurgiji i ocrtavanje novih mogućnosti liječenja za suočavanje s novonastalim kliničkim izazovima ostaje težak zadatak akademskog odjela kirurgije. Ovo nastojanje zahtjeva ne samo veliku posvećenost kirurga istraživanju, nego i odgovarajuće istraživa-

čke strukture i suradnju kirurga i osnovnih znanstvenika iz različitih područja biomedicinskih istraživanja. Bliska suradnja između kliničara i znanstvenika najvažnija je kako bi se neriješeni klinički problemi transformirali u odgovarajuća znanstvena pitanja koja se mogu dalje rješavati u laboratorijskoj praksi. Nasuprot tome, nužan je čest dijalog između znanstvenika i kirurga kako bi se točno odredili klinički relevantni aspekti temeljnih laboratorijskih istraživanja. Iskorištavanje potpunijeg za implementaciju novih opcija kirurškog liječenja cilj je translacijskog istraživanja. Potreba za čestom evaluacijom novih i već postojećih terapijskih principa snažno zahtijeva klinička istraživanja, koja obuhvaćaju multicentrična ispitivanja, meta-analize i sustavne preglede.

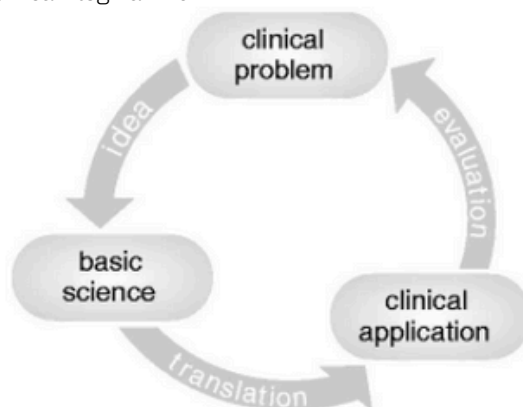
Međudjelovanje kirurgije i temeljne znanosti moglo bi se stoga ilustrirati kao ciklus koji uključuje kliničara i znanstvenika (slika 1). Što je čvršći i stručniji odnos kliničara i znanstvenika, to će ovaj ciklus učinkovitije dovesti do napretka u kliničkoj kirurgiji. Važna je bliska suradnja između kirurških odjela i nezavisnih kirurških istraživačkih ustanova ili kirurških istraživačkih jedinica integriranih u

kliničke odjele. Korak dalje u tom smjeru je integracija istraživački orijentiranih kirurga u interdisciplinarnu istraživačku konzorcije koji se sastoje od kliničara i znanstvenika iz različitih istraživačkih područja, koji udružuju snage kako bi unaprijedili eksperimentalna i klinička istraživanja usmjerena na pacijenta.

Nove tehnologije u kirurgiji

Molekularno oslikavanje omogućuje direktno razlikovati molekularne biljege bolesti i može navoditi kirurga te usmjeriti suvremene terapijske postupke na tkiva i stanice koje tu terapiju doista i trebaju. Primjer je molekularno oslikavanje mišjeg mozga kojim se u živom mišu prate upalna zbivanja, plastičnost tijekom oporavka te odumiranje stanica apoptozom.

Regenerativna medicina zasniva se na obnovi oštećenih stanica ili tkiva poticanjem aktivnosti vlastitih ili primjenom presađenih matičnih stanica. Primjer je primjena živčanih matičnih stanica i njihova transplantacija u mišji mozak nakon zatvaranja a. cerebri mediae kao model ishemijskog moždanog udara u čovjeka.



Slika 1 - Međudjelovanje temeljne znanosti, translacijskih istraživanja i kliničkih studija u rješavanju kliničkih problema

Tkivno inženjerstvo primjenjuje se u obnovi organa kao što su koža, mokraćni mjehur ili dušnik. Za tkivno je inženjerstvo vjerojatno najveći mogući izazov obnova mozga.

Nanomedicina primjenjuje nanočestice koje imaju posebna fizikalna, kemijska i biološka svojstva, koja ih bitno razlikuju od odgovarajućih, ali većih čestica te im omogućavaju ulazak u stanice i prolazanje kroz biološke barijere. Nanočestice su tako kandidati za nosače lijekova, koje bi dostavili na mjesta gdje su potrebni, za dijagnostičke postupke kojima bi obilježili bolesne ili promijenjene stanice i sl. Primjer je upotreba nanočestica za označavanje matičnih stanica za postupke snimanja mozga. Razvijene su i pripremljene magnetske nanočestice koje imaju sposobnost ulaska u živčane matične stanice, a da ih pritom ne poremete u njihovom djelovanju.

Genski čipovi (tehnologija micro-array) omogućuju istraživanje međudjelovanja velikog broja gena. Primjenom genskih čipova moguće je saznati u kojim je stanicama pojedini gen ekspimiran, koliko se razina ekspresije pojedinih gena mijenja pod određenim okolnostima te koji su geni regulirani zajedno.

Primjena robotike u neurokirurgiji

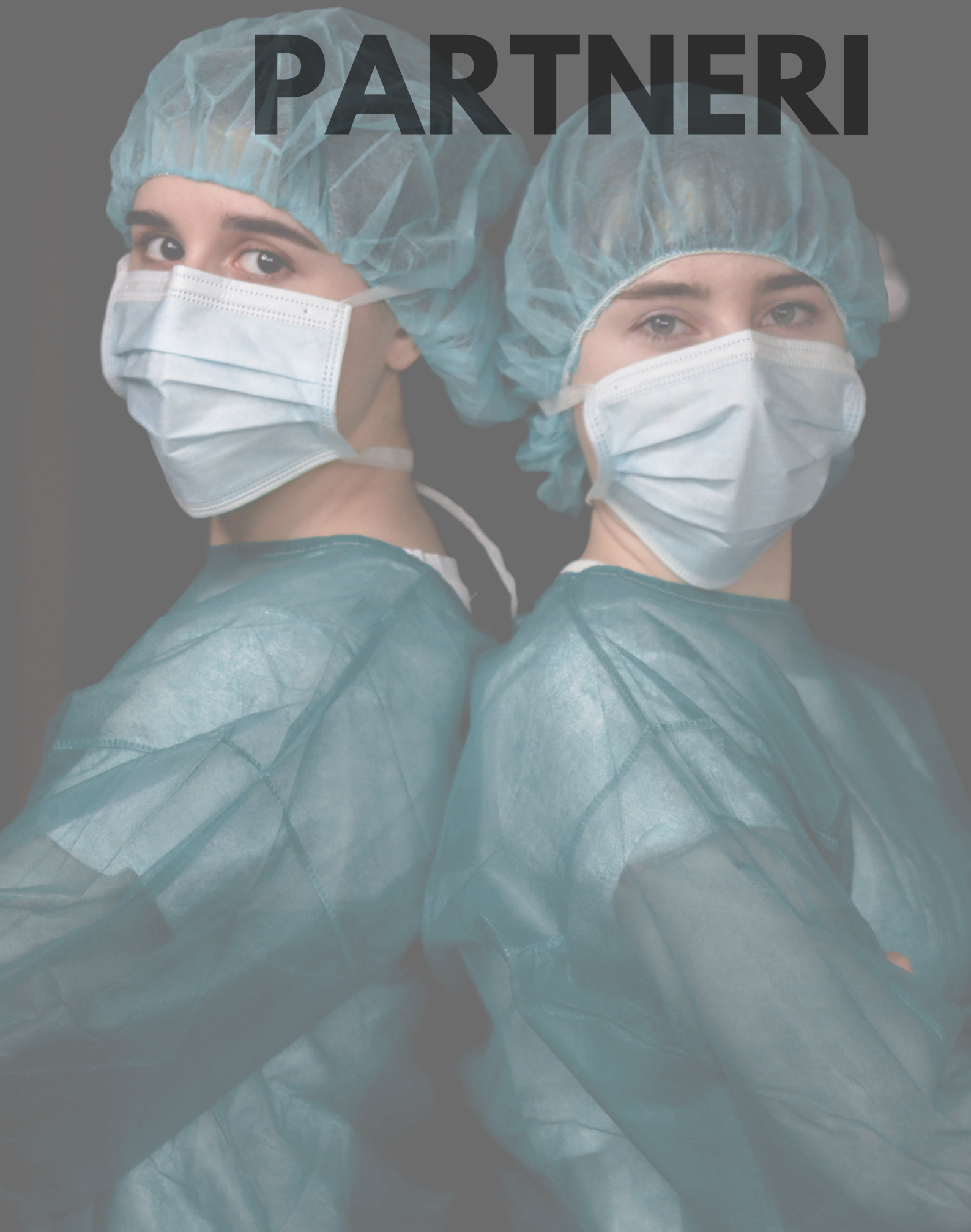Primjena robotike u medicini prisutna je tek dvadesetak godina, ali ima sve veći utjecaj, prije svega na kirurške postupke. Gotovo da nema područja medicine gdje roboti nisu primijenjeni u nekom obliku – u oftalmologiji, urologiji, ginekologiji, kardiologiji, neurologiji, ortopediji i dr. Kirurška je robotika najfascinantnije interdisciplinarno područje medicinskog inženjerstva. Primjena robota u kirurgiji nastala je s težnjom da se prevladaju ograničenja u postojećim kirurškim zahvatima u minimalno invazivnoj kirurgiji. Robotika u kirurgiji, a posebno u neurokirurgiji, naj-složenije je interdisciplinarno inženjersko područje rada zbog slojevitosti anatomske građe, visoke osjetljivosti i delikatne funkcionalnosti tkiva, što zahtijeva iznimno precizne zahvate bez pogrešaka.

Prednosti su kirurške robotike velike – od izbjegavanja tremora, postizanja točne dubine prodora alata, kao i točnog puta prostornog kretanja. Primjer za takav način rada su biopsije, postavljanje elektroda, kate-tera, bušenja lubanje i sl. Roboti koji obavljaju operacije samostalno, a da ih pritom ne vodi kirurg, autonomni su

roboti te, iako su uglavnom svi tehnički problemi već riješeni, još nisu u široj primjeni, prije svega iz etičkih razloga. Treća vrsta robota su teleoperacijski uređaji ili uređaji s daljinskim upravljanjem (poput laparoskopskih uređaja da Vinci i Zeus). To su uređaji koji imaju tri ključne cjeline: izvršne manipulatore, najčešće laparoskopski instrumenti, zatim glavni upravljački uređaj, odnosno sustav, te vizijski sustav s konzolom za rad kirurga. Prva primjena robota u kirurgiji bila je na području neurokirurgije 1985. g. postavljanjem igle za biopsiju mozga koristeći se CT navođenjem.

Kirurgija u medicini spoj je znanosti i medicinske vještine. Predstavlja široko područje koje se neprestano razvija. Zbog toga je izrazito važna povezanost kirurgije s razvojem novih znanstvenih tehnologija. Važno je da razvoj kirurgije prati nova znanstvena saznanja jer u temelju svih medicinskih odluka leži znanstveni dokaz.

PARTNERI



partneri

USDM FLOSS OSIJEK



Osijek je u listopadu 2023. godine dobio Udrugu studenata dentalne medicine - Floss, koja za cilj ima poticanje mladih, budućih doktora dentalne medicine na realizaciju edukativnih ciljeva za unapređenje znanja i vještina studenata te organiziranje kulturnih i obrazovnih aktivnosti kroz razne predstojeće projekte, radionice i simpozije za studente i opću populaciju. Trenutno postoje četiri edukativno-preventivna projekta naše udruge:

zaJEDNO - projekt putem kojeg studenti dentalne medicine imaju mogućnost učenja i sudjelovanja na aktivnostima kroz interdisciplinarni pristup s ciljem unapređenja znanja i vještina predavanjima strukturiranim u obliku webinarima. Imali smo zadovoljstvo sudjelovati u Tjednu psihologije u organizaciji Udruge Psihos te slušati i predavanje mlade kolegice, studentice medicine Sare Bonet, o utjecaju glazbe na um te Udruge Logomotiva, koja nam je održala webinar na temu "Kako komunicirati s pacijentima oštećenog sluha?".

Zubić vila Flossie - projekt namijenjen za djecu do sedam godina kojem je cilj osvijestiti najmlađe o važnosti prvog pregleda, suzbijanju straha od istog, načinu nastanka karijesa te njegovom sprječavanju kroz pet stanica u suradnji sa dječjim vrtićima grada Osijeka: prvi pregled i upoznavanje sa stomatološkim instrumentima, igra o važnosti ispravne ishrane, četkanje i flossanje zubića, brojanje i izrada zubića od glinamola te igra pamćenja pomoću koje djeca uče o nazivu i postojanju pojedinih proizvoda za održavanje oralne higijene, nakon čega ih naša zubić vila nagradi poklon paketićem četkica, zubnih pasta i zubnim koncem za koje možemo zahvaliti Curaproxu, Colgateu i Saponiji.



OSmijeh - projekt usmjeren na osnovne i srednje škole gdje kroz predavanja i pomoću modela usne šupljine učimo ovu dobnu skupinu o ispravnom održavanju oralne higijene, osnovnim značajkama i dijelovima usne šupljine kao i samog zuba te ih nagradujemo četkicama, pastama i zubnim koncem za koje možemo zahvaliti Curaproxu, Colgateu i Saponiji.

GerontOS - projekt koji proizlazi iz potreba osoba starije životne dobi u pogledu oralnog zdravlja, njegovog očuvanja i poboljšanja. U suradnji sa staračkim domovima grada Osijeka, kroz kratka predavanja i savjete o održavanju oralne higijene učimo naše seniore o čestim promjenama popratnim za dob i konzumaciju lijekova kao što je primjerice kserostomija te predilekcijskim mjestima razvitka potencijalnih malignih promjena. Zahvaljujući našem dr. sc. Miroslavu Sikori, dr. med. dent. i Domu za starije i nemoćne osobe Osijek, sudjelovali smo i u OHNC Awareness Weeku radeći preventivne preglede.

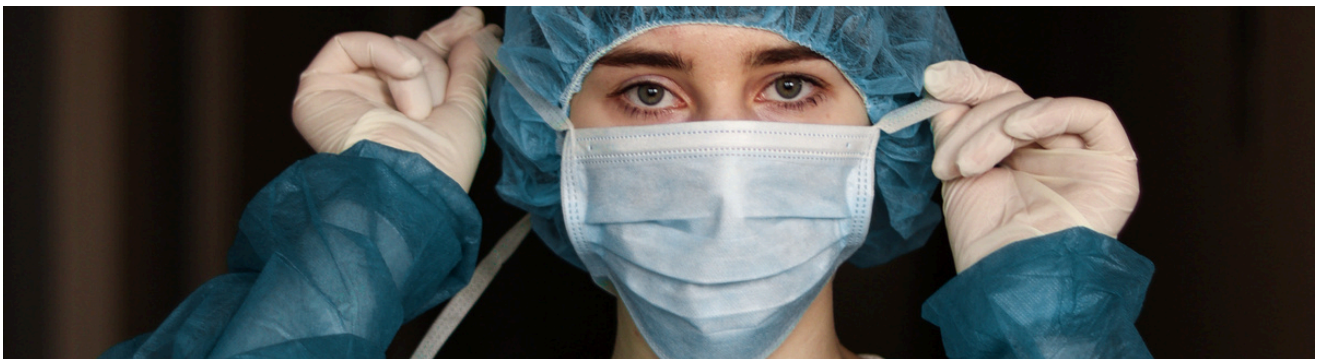

partneri

DRUŠTVENE MREŽE I ESTETSKA KIRURGIJA

Autorica: Patricija Runjak

Plastična, rekonstruktivna i kozmetička kirurgija uključuju različite invazivne (operativne) ili neinvazivne (neoperativne) postupke kojima je uloga ispraviti određenu tjelesnu anomaliju ili poboljšati određenu strukturnu anatomiju, a razlikuje se od ostalih zahvata i specijalističkih grana po tome što se kod pacijenta ne liječi nužno očigledna patologija, već poboljšava opći izgled, koji kod pojedinaca posljedično dovodi do poboljšanja kvalitete života. Digitalno doba i društvene mreže imaju brojne kvalitete kao što su umrežavanje i brzi dotok informacija, ali, ako se nepravilno koriste, brzo postanu naš najgori neprijatelj zbog kojeg se poželimo javiti nekom estetskom kirurgu, iako, da nije bilo društvenih mreža, za time vjerojatno ne bismo imali ni najmanju potrebu.



Točnost i kvaliteta sadržaja na društvenim mrežama te njihov utjecaj

Društvene mreže i aplikacije za uređivanje fotografija velik su izvor inspiracije za pojedince koji prirodno naginju estetskoj kirurgiji i koji su zainteresirani za nju. Cilj jednog istraživanja bilo je procijeniti jesu li samopoštovanje i korištenje društvenih mreža/aplikacija za uređivanje fotografija povezani sa stavovima prema estetskoj kirurgiji. Rezultati su pokazali da osobe koje koriste YouTube, Whatsapp, VSCO i Photoshop imaju niže samopouzdanje od onih koji ne koriste te aplikacije. Korisnici Tindera i Snapchata (uključujući i filtera) najviše teže estetskoj kirurgiji i imaju pozitivno mišljenje o njoj. Nadalje, autori istraživanja kojem je za cilj bilo preko Google Trendsa vidjeti koliko se promijenilo javno zanimanje za estetske zahvate prije i nakon što je Instagram počeo biti popularan zabilježili su značajan porast u javnom

razimanju za kirurške i nekirurške estetske zahvate sa zaključkom da Instagram ima jak utjecaj na pratitelje. Youtube se sve više koristi kao velik izvor informacija. U istraživanju kojem je cilj bila evaluacija kvalitete sadržaja videa koja pacijenti najviše gledaju na temu uobičajenih kozmetičkih/plastičnih kirurških zahvata prema Google Trends bazi podataka najviše pretraženi pojmovi su „abdominoplasty“, „tummy tuck“, „breast augmentation“, „boob job“, „liposuction“, „lipo“, „mastopexy“, „breast lift“, „reduction mammoplasty“ i „breast reduction“. Videa su bila odabrana prema relevantnosti i broju pregleda. Kvaliteta videa procijenjena je DISCERN ljestvicom (bodovni rezultat 1 predstavlja nisku kvalitetu i veliki broj zabluda, a rezultat 5 suprotno). Ukupni rezultat bio je relativno nizak (2.44), dok su videa certificiranih liječnika imala znatno veći bodovni rezultat. Tiktok je na istoj ljestvici ostvario još gori ukupni rezultat od 1.91, iako je i tu rezultat bio bolji za videa certificiranih liječnika.

Psihološki profil korisnika društvenih mreža, posljedična reakcija okoline te kako društvene mreže oblikuju mišljenje pojedinca?

Ljudi su uvijek težili biti čim ljepši, čim mlađi, čim zanosniji. U Egiptu su se nanosile različite smjese soli, kiselog mlijeka, alabastera ili životinjskog ulja u svrhu održavanja ljepote kože, a termin „rinoplastika“ 1845. godine kao prvi estetski zahvat opisao je pruski kirurg F. Differbach. No, zašto se ljudi toliko trude biti lijepi?

Činjenica je da u većini slučajeva ljepše osobe bolje prolaze u životu. Htjeli mi to sebi priznati ili ne, podsvjesno su nam fizički atraktivniji ljudi na prvu draži. Naravno da ćemo, ako je ta osoba karakterno loša, ubrzo promijeniti mišljenje o njoj, ali ovdje je riječ isključivo o prvom dojmu. Uspoređujući ih s neatraktivnim osobama, atraktivne osobe imat će više poslovnih i društveno-socijalnih prilika i mogućnosti te su automatski u boljoj početnoj poziciji. S druge strane,

u nekim pojedincima postoji narcisoidni poriv da budu fizički privlačni samo kako bi im se drugi divili. Sociolozi posljednjih godina sve više proučavaju razloge zbog kojih nam je vanjski izgled postao toliko važan. Činjenica je kako nam nije postao važan tek sada, ali su nam promjene tek sada postale iznimno dostupne. Također, sociolozi ističu kako je pojačan fokus na izgled posljedica individualizacije – zbog manje povezanosti među ljudima, identitet sve manje ostvarujemo kroz obitelj, a sve više kao pojedinci, zbog čega naš izgled pojačano signalizira naš identitet. To je poprilično egocentričan pristup ljepoti, a upravo time vrve društveno-medijske platforme. Nbrojeni (pogotovo Tiktok) glow up i maxing out trendovi konzumentima sadržaja mijenjaju percepciju ljepote, tim više jer takve sadržaje najviše konzumiraju mlade osobe koje još nemaju formirane stavove i razmišljanja, koje su lako povodljive i koje vješto prezentiran sadržaj može radikalno zaluditi zbog čega su osjećaji manje vrijednosti, anksioznosti i otuđenosti od okoline koja ih „ne razumije“ u velikom porastu. Stvara se kultura u kojoj su opterećenost izgledom, nesigurnost i manjak samopouzdanja prečesta pojava. Ponekad osobe razviju i psihičke poremećaje koje nikad ne bi razvile da nisu bile kronično izložene začaranom krugu sadržaja koji je u tom kontekstu negativno djelovao na njih. Činjenica da društvene mreže pomoću svojih algoritama većini konzumenata nude stalno isti sadržaj, sadržaj koji je osoba prethodno pretraživala/pozitivno ocijenila i koji onda ponovno pasivno konzumira bez razmišljanja bi li uopće konzumirala taj sadržaj da joj ga algoritam nije preporučio, dodatno pogoršava problem. Informacije u osobu ulaze i na podsvesnoj razini pa osoba ponekad nije niti svjesna do koje mjere sadržaj koji konzumira ima utjecaj na nju. Svi mi volimo reći da imamo svoje mišljenje i stavove i da nam ga neki video na YouTubeu ili Reelsu ne

moгу tako lako uzdrmati, ali istina je da ti sadržaji oblikuju naša razmišljanja i više no što si to možda želimo priznati. Upravo zato postavlja se pitanje koji su estetski zahvati zapravo opravdani i hoće li osoba, nakon nekog vremena, požaliti što se podvrgnula određenom zahvatu, jednako kao što ljudi često požale tetovaže koje su napravili u trenutku slabosti u nadi da će biti bolji, drugima zanimljiviji i uspješniji. To se posebno odnosi na tinejdžere i mlade osobe. U 2016. godini preko 229,551 kozmetičkih zahvata izvedeni su na pacijentima mlađima od 19 godina, a taj se trend sve više povećava. Uz to je zabrinjavajuće što sve mlađa djeca imaju pristup pametnim telefonima i društvenim mrežama, dakle informacijama neprimjerenima za njihovu dob i sadržajima koje ne mogu primjereno obraditi. Kasnije takva djeca često postaju nesretna, zbunjena i izgubljena jer im je narušen normalan tijek razvoja. Mlađi od 30 godina, a posebno pripadnici generacije Z (rođeni između 1995. i 2010. godine) postali su opsjednuti minimalno invazivnim "ugađanjima" (engl. tweakments), a prema Plastic Surgery Practiceu glavni im je motiv bolji izgled na selfieima (pojava nazvana TikTok lice). Ono što je počelo kao virtualna pomama za obrađivanjem fotografija filtrima prije objavljivanja na društvenim mrežama, preselilo se u stvarni život. Prema podacima Američke akademije facijalne, plastične i rekonstruktivne kirurgije (AAFPRS), čak 75% njenih članova bilježi oštar skok zahtjeva za estetskim procedurama među mlađima od 30 godina. Među nekirurškim postupcima najpopularniji su botoks, fileri, mikroiglice i kemijski pilinzi, a među tweakmentskima prednjače podizanje usnica i blefaroplastika (operacija kapaka), isprva namijenjeni starijim osobama kojima se koža počela opuštati. Poseban je fenomen uklanjanje masnih jastučića iz obraza (engl. buccal fat removal) jer na društvenim mrežama puni obrazi nisu „u trendu“.

Provelo se i istraživanje kojem je cilj bio vidjeti kako su žene koje se žele podvrgnuti estetskom zahvatu percipirane od okoline. Oko tisuću odraslih ispitanika gledalo je slike atraktivnih i neatraktivnih žena te im je pritom bila dana informacija hoće li se ta žena koju gledaju odlučiti na estetski zahvat ili ne, nakon čega su ispitanici morali izraziti svoje mišljenje o pojedinoj osobi sa slike na temelju sveukupnog dojma kojeg su dobili. Rezultati su pokazali da su žene koje žele ići na plastičnu operaciju percipirane nepovoljnije od onih koje nemaju tih želja. Nadalje, atraktivnije žene koje žele ići na operaciju percipirane su negativno, dok su prema neatraktivnim ženama koje se žele podvrgnuti estetskom zahvatu ispitanici bili neutralni, vjerojatno jer su se mogli poistovjetiti s njima i zato su imali više razumijevanja za njih. Stoga ne čudi da su brojne poznate osobe odlučile javno progovoriti o vlastitim zahvatima kako bi dale do znanja da se zahvata ne treba sramiti, već da treba biti ponosan na njih pa je pojam influencing pokazao svoje pravo značenje jer se još više žena odlučilo za estetski zahvat, asociirajući pritom sam zahvat s luksuzom i višom klasom ljudi kojoj mnogi žele pripadati. Iznenađujuće je da su istraživači otkrili da društvene mreže imaju snažniji utjecaj na želju žena za kozmetičkim operacijama od nezadovoljstva vlastitim tijelom.

Ipak, bitno je napomenuti da estetski rekonstruktivni zahvati nakon određenih bolesti mogu značajno poboljšati kvalitetu života. Jedan od takvih primjera vidljiv je kod pacijentica kod kojih je mastektomija izvršena nakon dijagnoze karcinoma. Psihički problemi s kojima se pacijentice nakon takvog zahvata najčešće suočavaju mogu se manifestirati kroz izraženu depresiju, nelagodu, sram, smanjeno zadovoljstvo, anksioznost, strah od partnerova odbacivanja, gubitak ženstvenosti i pojavu suicidalnih ideja. Važnost estetske kirurgije očituje se u tome da se pacijentima nakon teških operativnih zahvata pomogne kako bi

uspjeli ponovo steći samopouzdanje i nastavili živjeti boljom kvalitetom života.

Etičnost kirurških zahvata

Potražnja za kirurškim estetskim zahvatima sve je veća, a s obzirom na brojne komplikacije koje mogu nastati uslijed izvođenja zahvata, potrebno je dobro procijeniti je li osobi koja želi da joj se napravi određeni zahvat taj zahvat doista potreban te bi li joj mogao nanijeti više štete nego koristi. U Kodeksu medicinske etike internacionalnog udruženja liječnika piše da doktor u svojim intervencijama mora djelovati u najboljem interesu pacijenta, a tomu u prilog ide i Hipokratova zakletva. Pri procjeni neophodnosti zahvata plastični kirurzi trebali bi uzeti u obzir stupanj deformiteta te fizički i psihički stupanj zrelosti. Također bi trebali objasniti pacijentu koje su moguće komplikacije te im, po mogućnosti, razbiti iluzije s kojima su potencijalno došli zbog konzumacije brojnih društveno-medijjskih sadržaja. Mnogi pacijenti odlučuju se na estetske zahvate jer su nezadovoljni svojim izgledom i misle da će poboljšanjem svoga izgleda ujedno popraviti i svaki drugi aspekt života koji ih čini nesretnima. Međutim, estetske operacije ne rješavaju životne probleme. Zato razgovor između liječnika i pacijenta predstavlja i svojevrsnu psihološku analizu pacijenata pomoću koje liječnik može odrediti koliko su zahtjevi pojedinca realni ili nerealni te koliko mogu biti štetni za njega ako se odluči na zahvat. Posebno treba pripaziti na pacijente s tjelesnim dismorfnim poremećajem koji će, zbog svoje pretjerane zabrinutosti izgledom i, najčešće, prijašnjih brojnih estetskih zahvata kojima nisu ostvarili svoje željene ciljeve, teško ikad biti zadovoljni učinjenim zahvatom.

To je tako u teoriji, no da je tako i u praksi ne bismo se uvijek iznova čudili velikom broju neuspješnih i pretjeranih operativnih zahvata do čega je dovela upravo kombinacija pacijenta s nenormalnim željama i plastičnog kirurga kojemu je zarada na prvom mjestu ili koji je mišljenja da ne treba intervenirati u pacijentove želje. Naravno da svatko ima drukčiji ukus, kako pacijent, tako i kirurg, a ideali ljepote mijenjali su se kroz vrijeme i razlikuju se od kulture do kulture, ali postoji određen okvir koji definira granice unutar kojih se fizički izgled neke osobe smatra normalnim. Loša komunikacija između pacijenta i liječnika može pridonijeti problemima jer često pacijent često dođe s točno određenom slikom kako želi izgledati, a još češće to nije moguće do kraja ostvariti jer je zbog drukčije fizionomije teško postići identičan izgled primjerice neke slavne osobe. Ipak, pozitivno u cijeloj priči je da estetski liječnici, dermatolozi i plastični kirurzi ističu kako većina pacijenata zapravo teži prirodnim rezultatima, suptilnim korekcijama ili ispravljanju urođenih mana i nepravilnosti, a ne kreiranju neprirrodnog, „savršenog“ izgleda.

Pozitivne strane korištenja društvenih mreža – uloga liječnika

Društvene mreže postale su odličan način za izmjenu informacija i ideja te međusobno povezivanje, pogotovo u području estetske kirurgije. Kad bi estetski kirurzi prepoznali mogućnosti koje društvene mreže nude, mogli bi profitirati i oni (zbog jačanja biznisa i profita), ali i pacijenti (koji se trenutno kupaju u moru dezinformacija). Iako im to može oduzeti neko vrijeme, obično je jeftinije u usporedbi s održavanjem web-stranice ili tradicionalnim načinima oglašavanja (letci, plakati).

Nadalje, jedno istraživanje pokazalo je otkrića.

da, zbog bolje umreženosti, kirurzi koji koriste društvene mreže (jasno, na ispravan, konstruktivan način) imaju iza sebe veći broj radova i veću citiranost, a time u konačnici i veći akademski uspjeh. Pokazalo se da Instagram i Twitter mogu biti odlične platforme za plastične kirurge, ne samo za publiciranje vlastitih kliničkih radova, već i za brzo širenje novih znanstvenih

Zaključak

Od praćenja trendova i standarda ljepote koje nameće društvo, a danas posebice društvene mreže, važniji su samopouzdanje i zadovoljstvo samim sobom. Društvene mreže nisu nužno same po sebi loše, ali nametanjem nekih trendova i promoviranjem nerealnih standarda mogu definitivno negativno utjecati na ljude i njihovu sliku o sebi zbog čega se sve više ljudi odlučuje na estetske tretmane i zahvate koji su im srećom (ili nesrećom) i sve lakše dostupni.




partneri

NeuRi - studentski kongres neuroznanosti u Rijeci

Studentski kongres neuroznanosti – NeuRi već je tradicionalno travanjско okupljanje mladih zaljubljenika u neuroznanost, koje se održava na Medicinskom fakultetu u Rijeci i u Županijskoj specijalnoj bolnici Insula na predivnom otoku Rabu. Pod motom „Edukacija & Iskustvo“, zajedno s pozvanim predavačima usvajamo nova znanja i vještine, imamo priliku prikazati rezultate vlastitih istraživanja, intenzivno se družiti te uspostaviti brojne kontakte i nezaboravna poznanstva. Kongres traje tri dana, a pozvani su svi koji se bave znanstveno-istraživačkim radom unutar raskošne neuroznanstvene palete; od neuroanatomije, neurofiziologije, neurologije, neurokirurgije do psihijatrije i psihologije i svih ostalih područja koja proučavaju mozak i njegovu funkciju.



Slika 1. Organizacijski odbor



NeuRi Student Congress of Neuroscience



Slika 2. NeuRi 2024

partneri

Časopis PULS

Glavna urednica ovogodišnjeg PULSa je Ivana Kosorčić, studentica četvrte godine studija medicine, uz svoju zamjenicu Danijelu Ćorluku, studenticu treće godine studija medicine te Deni Obrdalj, student šeste godine dentalne medicine, koji je zadužen za dentalnu rubriku u Listu. Skupina od 35 studenata čini uredništvo PULSa kakvog poznajemo danas.

List PULS namijenjen je prije svega studentima Medicinskog fakulteta u Mostaru, ali i studentima srodnih fakulteta, liječnicima SKB-a Mostar, osoblju fakulteta, kao i svima drugima zainteresiranim za medicinsku, popularnu i studentsku tematiku.

Cilj lista je informiranje i uključivanje studenata u razgovor o temama vezanim za doseg suvremene svjetske znanosti i promoviranje akademskih vrijednosti, ali kako je PULS prije svega studentski list, raspravlja se i o svakodnevnoj studentskoj situaciji, problemima s kojima se studenti susreću, mogućnostima koje im se nude i slično. Kroz naš list pružamo mogućnost boljeg informiranja studenata i uvida u ranije navedenu tematiku, kao i aktivno sudjelovanje studenata u kreativnim i akademskim zadacima te priliku da student kroz PULS, kao glasilo studenata, izrazi svoje mišljenje i iznese svoj pogled na određenu temu, a sve s ciljem poboljšanja studentskog standarda.

Iz godine u godinu potrebno je puno odricanja, rada i borbe s raznovrsnim izazovima kako bi novi broj PULSa ugledao svjetlo dana i dosegao već davno visoko postavljenu ljestvicu naših prethodnika. Velika je odgovornost truditi se zadržati kvalitetu i osobitost PULSa, koji je već od samog osnivanja postao jedan od najprepoznatljivijih brendova, ne samo Medicinskog fakulteta, već cijelog Sveučilišta u Mostaru, pokazujući na najbolji način strast, predanost i upornost naših studenata. Bilo kako bilo, PULS je odavno prepoznat kao jedan značajan projekt kojemu se vrijedi posvetiti i koji pruža neizmjereno zadovoljstvo izlaskom svakog novog broja.



PULS je list studenata Medicinskog fakulteta Sveučilišta u Mostaru, koji djeluje preko 20 godina. Kroz to se razdoblje svojom kvalitetom i zanimljivošću nametnuo kao rado čitano štivo brojnih studenata, liječnika, ali i mnogih drugih čitatelja u Mostaru, Zagrebu, Splitu, Osijeku i Rijeci, dokle sve naš List dopire.

Osnovan je 2004. godine na inicijativu prvog glavnog urednika Dalibora Arapovića, tadašnjeg studenta treće godine, i skupine studenata koji su činili i prvo Uredništvo.

partneri


MEDICAL STUDENT
MEDICINAR
ČASOPIS MEDICINSKOG FAKULTETA SVEUČILIŠTA U ZAGREBU

PULS
LIST STUDENATA MEDICINSKOG FAKULTETA SVEUČILIŠTA U MOSTARU

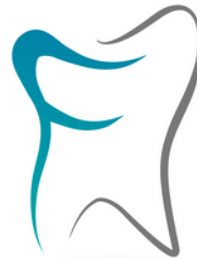medicina
fluminensis



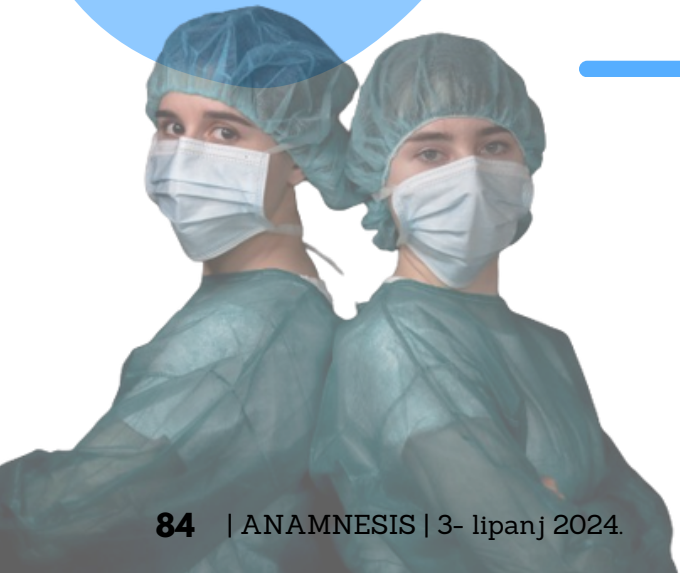sonda



OSCON **flSs**
Udruga studenata dentalne medicine Osijek



NeuRi
Student Congress
of Neuroscience



anamneza

OPĆI PODACI: ime, prezime, godina rođenja, mjesto rođenja, adresa, zanimanje, bračno stanje, djeca

RAZLOG DOLASKA: vodeći simptomi, hitni prijem ili rutinski pregled, liječenje, ...

OBITELJSKA ANAMNEZA: kronične bolesti, karcinomi, psihičke bolesti, nasljedne bolesti, razlog smrti i godina smrti, ...

OSOBNJA ANAMNEZA: dosadašnje bolesti i operacije te sadašnja bolest

FUNKCIJE I NAVIKE: mokrenje (učestalost, boja, nikturija, smetnje) stolica (količina, učestalost, primjese krvi, promjena boje, ...); **PUŠENJE, ALKOHOL, DROGE; ŽENE** (menarha, menstrualni ciklus, trudnoće, pobačaji)

ALERGIJE I LIJEKOVI: postojeće alergije te lijekovi koji su u kroničnoj terapiji

EPIDEMIOLOŠKA ANAMNEZA: putovanja u tropske krajeve, kontakt sa životinjama ili zaraznim bolesnicima, boravak na otvorenome, ...

RADNA I SOCIJALNA ANAMNEZA: smjer i oblik rada, financijska i stambena zbrinutost

Pacijent pri svijesti, urednog kontakta. Eupnoičan, eukardičan, afebrilan. Koža i sluznice dobro prokrvljene, bez osipa i znakova hemoragijske dijateze. Glava izvana uredna, normalno konfigurirana, bez znakova traume. Palpacija izlazišta trigeminusa bezbolna.

Zjenice izokorične, urednih reakcija na svjetlosni podražaj. Spojnica uredno prokrvljena.

Bulbusi pokretni u svim smjerovima, nema nistagmusa.

Usna šupljina uredne prokrvljenosti, ždrijelo ružičasto, tonzile unutar nepčanih lukova, uvula bez edema. Tragusi bezbolni na palpaciju, bez vidljivog sekreta.

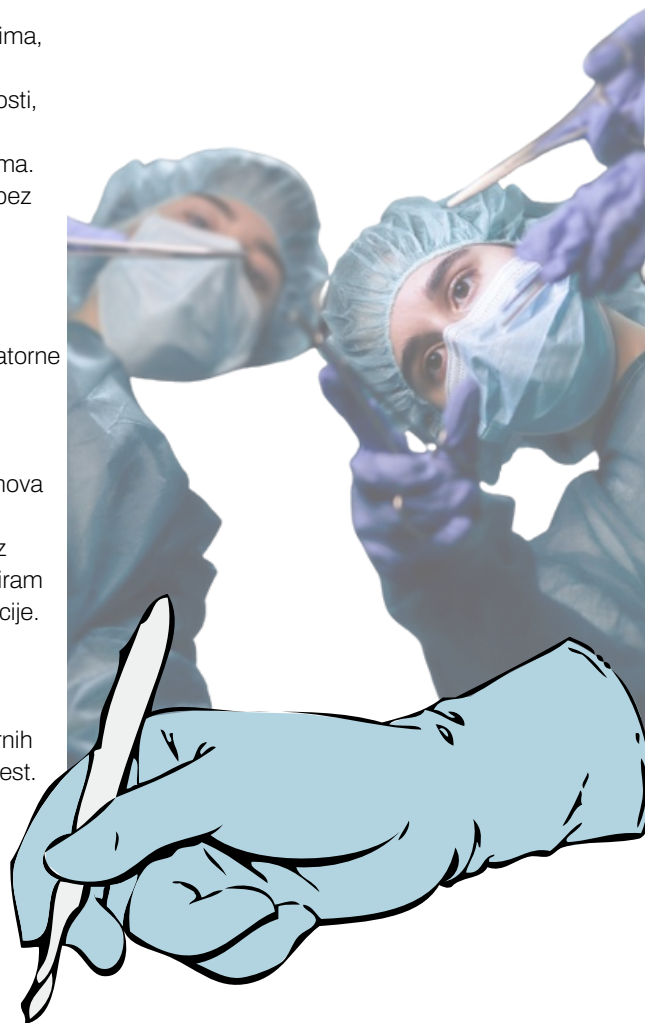Vrat uredne pokretljivosti, bez limfadenopatije. Štitnjača se ne palpira. Meningizam negativan. Prsni koš sveden, uredne respiratorne ritmičnosti.

Uredan šum disanja. Perkutno sonoran zvuk.

Akcija ritmična, tonovi jasni, šumova ne čujem.

Abdomen mekan, bezbolan, bez peritonealnog sadržaja. Ne palpiram organomegalije niti patorezistencije. Lumbalna sukusija obostrano bezbolna.

Ekstremiteti simetrični, prisutan netjestasti edem, urednih perifernih pulsacija. Negativan Homanov test.





2024.
Young

Anamnesis